FACULTÉ DE MÉDECINE DE TUNIS
SESSION DE: Mai 2018
4ème ANNEE MEDECINE
CERTIFICAT DE PEDIATRIE II
NOMBRE DE QUESTIONS : 57
NOMBRE DE PAGES : 20
DUREE 90MN :

NE RIEN ÉCRIRE ICI

Recommandations : Vous avez entre les mains l'épreuve de pédiatrie II. Prenez le temps de lire attentivement l'énoncé de chaque question. Vous auriez à répondre en tenant compte des instructions spécifiques à chaque type de question. Pour les questions à choix de réponse, vérifiez que vous avez bien reporté dans l'espace réponse la (ou les) réponse(s) correspondant à la (ou les) propositions exactes(s). Vous devez vérifier que vous avez reçu le sujet entier (20 pages)

Epreuve de Chirurgie pédiatrique (45 mn, 31 points)
31 Questions : 6 QCM, 7 QROC, 6 CAS CLINIQUES.

QCM

Question n°1: (1 point)

Le laparoschisis est une anomalie de la paroi abdominale. Quelles propositions correspondent à ses caractéristiques parmi les suivantes?

A- C'est un défect, para-ombilical droit.
B- Insertion normale du cordon ombilical.
C- Eviscération de l'intestin et du colon.
D- Présence d'une membrane gélatineuse.
E- Extériorisation possible du foie.

Réponse……

Question n°2: (1 point)

A propos des malformations ano-rectales hautes

A- L'examen clinique peut retrouver une méconiurie.
B- Le cul de sac rectal est au-dessous des muscles releveurs.
C- Le sphincter anal est souvent hypoplasique.
D- Les patients opérés ont généralement une bonne continence.
E- Les patients opérés peuvent nécessiter une rééducation.

Réponse……

Question n°3: (1 point)

Devant une dilatation uretéro-pyélocalicielle bilatérale, découverte à l'échographie quelles pathologies peut on suspecter ?

A- Reflux vésico-urétéral.
B- Valves de l'urèthre postérieur.
C- Dysplasie rénale.
D- Méga-uretère.
E- Syndrome de jonction pyélo-urétérale.

Réponse……

TOTAL DE LA PAGE

NE RIEN ÉCRIRE ICI

Question n°4: (1 point)

Parmi les éléments sémiologiques suivants concernant la douleur abdominale , en faveur de l'invagination intestinale aigue chez le nourrisson on retient :

A- l'apparition insidieuse et progressive.
B- la récidive après une période d'accalmie.
C- le caractère intense et dramatique.
D- l'évolutivité dans le temps sur plusieurs semaines.
E- l'agitation extreme.

Réponse.....

Question n°5: (1 point)

Le succès du lavement thérapeutique , chez un nourrisson présentant une invagination intestinale aigue, est retenu si on observe:

A- Une image d'arrêt en cupule.
B- Un remplissage rétrograde du colon.
C- Un remplissage du caecum.
D- Un passage massif du produit opaque dans le grêle.
E- Aucune proposition n'est juste.

Réponse.....

Question n°6: (1 point)

Concernant la maladie de Hirschsprung à révélation néonatale dans sa forme rectosigmoidienne

A- l'occlusion est du type organique.
B- l'occulusion sède après l'épreuve à la sonde rectale.
C- le lavement opaque montre une disparité de calibre entre le colon transverse et le colon ascendant.
D- la manométrie anorectale est contributive au diagnostic dès la naissance.
E- la biopsie à la sonde de Noblett est proscrite à l'âge néonatal.

Réponse.....

QROC

Question n°7: (1 point)

Citez les signes radiologiques qu'on peut retrouver sur une radiographie thoraco-abdominale d'un nouveau-né présentant une hernie diaphragmatique gauche

Réponse.....

.....

.....

TOTAL DE LA PAGE

Question n°8: (1 point)

Quel est le principe du traitement de la Hernie congénitale des Coupoles Diaphragmatiques ?

Réponse.....

.....

Question n°9: (1 point)

Conduite à tenir devant un enfant ayant des bouses vides avec absence de testicules à la palpation.

Réponse.....

.....

.....

Question n°10: (1 point)

Un garçon âgé de 1 an, présente une cryptorchidie droite. Vous avez indiqué une intervention chirurgicale et les parents vous demandent pourquoi faut-il l'opérer ? Que répondez-vous ?

Réponse.....

.....

.....

Question n°11: (1 point)

Devant un reflux vésico-urétéral, Citer les trois piliers du traitement .

Réponse.....

.....

.....

Question n°12: (1 point)

Décrire les 4 types anatomiques de l'atrésie du grêle .

Réponse.....

.....

.....

.....

NE RIEN ÉCRIRE ICI

TOTAL DE LA PAGE

NE RIEN ÉCRIRE ICI

Question n°13: (1 point)

De quoi dépend le pronostic de la Hernie congénitale des Coupoles Diaphragmatiques ?

Réponse.....

.....

Cas clinique n°1:

Un nourrisson de sexe masculin âgé de 27 jours consulte pour des vomissements alimentaires avec une déshydratation stade II.

Question n°14: (1 point)

Une sténose hypertrophique du pylore est évoquée chez ce nourrisson devant des :

A – Vomissements évoluant dès la naissance.
B - Vomissements en jet .
C - Vomissements avec perte de l'appétit.
D - Vomissements tardifs dès le début de la symptomatologie.
E - Vomissements abondants de lait caillé.

Réponse.....

Question n°15: (1 point)

La sténose hypertrophique du pylore du nourrisson :

A - Doit être évoquée devant un abdomen plat .
B - S'accompagne d'emblée d'une perte de poids.
C – donne une masse abdominale à l'examen physique.
D - Donne une alcalose hypochlorémique.
E - Doit être évoquée devant des ondulations péristaltiques épigastriques.

Réponse.....

Question n°16: (1 point)

Quel est le principe du traitement chirurgical chez ce nourrisson ?

Réponse.....

.....

Cas clinique n°2:

Nourrisson de sexe féminin, âgée de 3 mois, adressée pour tuméfaction inguinale droite, apparue depuis une date indéterminée.
L'examen retrouve une petite masse nodulaire en regard de l'orifice inguinal, sensible et mobile, sans signes inflammatoires ni retentissement sur l'état général.
Cette masse serait permanente selon la mère.

TOTAL DE LA PAGE

Question n°17: (1 point)

Quel est le diagnostic à évoquer ?

Réponse.....

Question n°18: (1 point)

A quoi correspond cette tuméfaction permanente palpée ?

Réponse.....

Question n°19: (1 point)

Faut-il réduire cette tuméfaction ? Justifiez.

Réponse.....

.....

.....

Question n°20: (1 point)

Quel est le risque évolutif principal à redouter ?

Réponse.....

Cas clinique n°3:

Un garçon de 21 jours présente un rétrécissement de l'anneau préputial empêchant le décalottage mais un bon jet mictionnel sans gêne à la miction ni globe vésical.

Question n°21: (1 point)

Quel est le diagnostic à évoquer ?

Réponse.....

Question n°22: (1 point)

Quelle est votre conduite à tenir ?

Réponse.....

Question n°23: (1 point)

Quel est le geste à proscrire ? Quelle est la complication aigue qui peut en résulter?

Réponse.....

.....

NE RIEN ÉCRIRE ICI

TOTAL DE LA PAGE

Cas clinique n°4:

NE RIEN ÉCRIRE ICI

Un nourrisson, de sexe féminin, âgée de 24 mois présente (depuis deux semaines) une augmentation du volume de l'abdomen constatée par les parents et associée à une boiterie à la marche. A l'examen, il existe une masse de l'hypochondre gauche indolore, dépassant la ligne médiane avec une flèche hépatique à 16 centimètres et de multiples nodosités sous cutanées. L'état général est conservé. Au bilan hépatique :

- **transaminases : Sérum Glutamopyruvate Transférase (SGPT) : 10UI/l, Sérum Glutamooxaloacetate Transférase (SGOT) : 15UI/l,**
- **bilirubine totale : 20micromolles/l,**
- **phosphatases alcalines : 164UI/l.**

Question n°24: (1 point)

Quelles sont les données de l'énoncé qui permettent d'évoquer le diagnostic de neuroblastome ?

Réponse.....

.....

.....

Question n°25: (1 point)

Comment expliquer la boiterie à la marche que présente ce nourrisson ?

Réponse.....

.....

Question n°26: (1 point)

Comment confirmer le diagnostic avec certitude ?

Réponse.....

Question n°27: (1 point)

Dresser le bilan d'extension nécessaire.

Réponse.....

.....

Question n°28: (1 point)

Classez ce Neuroblastome selon la classification de l'international neuroblastoma staging system (INSS).

Réponse.....

TOTAL DE LA PAGE

NE RIEN ÉCRIRE ICI

Cas clinique n°5:

Un nouveau né de sexe masculin, né à terme avec un poids de naissance à 2 kg est amené aux urgences à j2 de vie pour fausses routes. A l'interrogatoire, la maman rapporte des accès de cyanose et de toux à chaque tentative d'alimentation . A l'examen, on constate une hypersialorrhée spectaculaire. Le bébé est polypnéique et présente un encombrement bronchique. Le diagnostic d'atrésie de l'œsophage est suspecté. Une épreuve à la sonde oesophagienne est réalisé.

Question n°29: (1 point)

Quels sont les arguments anamnestiques et cliniques en faveur du diagnostic d'atrésie de l'œsophage chez ce patient ? (4 éléments de réponse ou plus)

Réponse.....

.....

.....

.....

Un cliché de radiographie thoraco abdominal de face avec sonde oesophagienne en place est réalisé chez ce patient.

Question n°30: (1 point)

Quels sont les deux signes radiologiques qui permettraient d'affirmer le diagnostic d'atrésie de l'œsophage de type 3 chez ce patient ? (2 éléments de réponse)

Réponse.....

.....

Question n°31: (1 point)

Planifiez la recherche de malformations associées chez ce patient. (4 éléments de réponse)

Réponse.....

.....

.....

.....

TOTAL DE LA PAGE

NE RIEN ÉCRIRE ICI

RADIOPÉDIATRIE

(1 QCM, QROC et 2 CAS CLINIQUES, 12 mn)

Question n° 32 : (0,5 point)

Concernant le syndrome de la jonction pyélo-urétérale, quelles propositions sont correctes ?

A- Il s'agit d'une sténose acquise entre le pyélon et l'uretère.
B- Il peut être révélé par un contact lombaire.
C- Il est exploré par scintigraphie MAG3.
D- Il peut être bilatéral.
E- Il est toujours associé à un reflux vésico-urétéral.

Réponse : .....

Question n° 33 : (1 point)

Citer trois arguments para cliniques et d'imagerie permettant de poser le diagnostic de neuroblastome.

Réponse : .....

.....

.....

Cas clinique n°1

Un nourrisson de 10 mois, ayant présenté un épisode d'infection urinaire haute a secondairement bénéficié d'une échographie rénale et vésicale. Cet examen a objectivé une dilatation modérée des cavités urétéro-pyélo-calicielles droites, sans anomalie à gauche.

Question n° 34 : (1 point)

Quel examen de seconde intention est indiqué ?

Réponse : .....

Question° 35 : (0,5 point)

Que faut-il vérifier avant de réaliser cet examen ?

Réponse : .....

L'exploration a montré une opacification rétrograde des cavités urétéro-pyélo-calicielles droites qui sont modérément dilatées, et ce lors du remplissage vésical.

TOTAL DE LA PAGE

Question° 36 : (1 point)

Quel est votre diagnostic ?

Réponse : .....

NE RIEN ÉCRIRE ICI

Cas clinique n°2

Enfant âgé de 4 ans, hospitalisé pour suspicion clinique de masse abdominale devant l'augmentation brutale du périmètre abdominal.
L'échographie a mis en évidence une volumineuse masse tissulaire rétro-péritonéale rénale gauche bien limitée, vascularisée au doppler couleur et siège de calcifications curvilignes.

Question° 37 : (1 point)

Quel est le diagnostic le plus probable ?

Réponse : .....

Question° 38 : (1 point)

Quels sont les éléments à préciser à l'échographie ?

Réponse :.....

.....

Question° 39 : (1 point)

Quels sont les examens à réaliser pour le bilan d'extension ?

Réponse : .....

.....

.....

.....

TOTAL DE LA PAGE

DCEM2

SESSION DE MAI 2018

Epreuve de Génétique

9 PAGES, 18 QUESTIONS, 22 POINTS

QROC1 (1.25 points) :

Question 1 (1.25 points) :

Indiquer les moyens de dépistage possibles des anomalies chromosomiques chez une femme enceinte selon le terme de la grossesse.

Terme de la grossesse	Moyen(s) de dépistage
Premier trimestre	....
Deuxième trimestre	....
Troisième trimestre	....

QROC2 (1 point) :

Question 2 (1 point) :

Quel est le principal intérêt de l'Hybridation *in situ* Fluorescente (FISH) interphasique en prénatal ?

Réponse :----------

QROC3 (1.5 points):

Question 3 (1.5 points) :

Compléter le tableau suivant en répondant par vrai ou faux .

Le risque de trisomie 13 est augmenté en cas de :		Vrai/Faux
A	Age maternel avancé	
B	Consanguinité	
C	Un des parents est porteur d'une translocation robertsonienne impliquant le chromosome 13	
D	Antécédent d'un cousin ayant une trisomie 13 libre.	
E	Antécédent d'un enfant ayant une trisomie 13 en mosaïque	
F	Antécédent d'un enfant ayant une trisomie 13 libre homogène	

QROC4 (1.5 points):

Question 4 (1.5 points) :

Cette figure représente le développement normal d'un organe ainsi que les erreurs possibles. Veuillez remplir le tableau en précisant pour chaque anomalie son nom et un exemple.

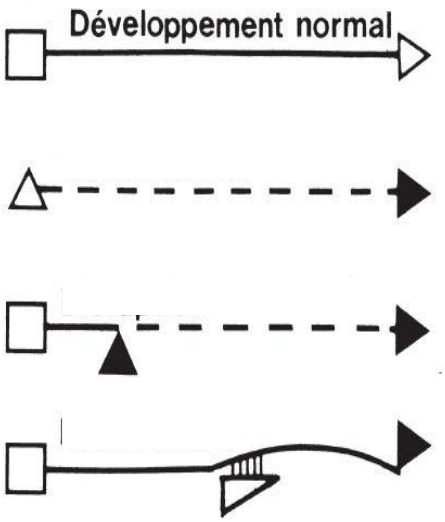

Anomalie du développement	Exemple
.....	.....
.....	.....
.....	.....

QROC5 (0.75 points) :

Question 5 (0.75 points) :

Quelle anomalie chromosomique faut-il suspecter chez une femme enceinte devant les malformations fœtales suivantes ?

A	Canal atrio-ventriculaire et atrésie duodénale	.....
B	Retard de croissance intra-utérin et omphalocèle	.....
C	Holoprosencéphalie et hexadactylie	.....

QROC6 (2 points) :

Soit l'arbre généalogique suivant :

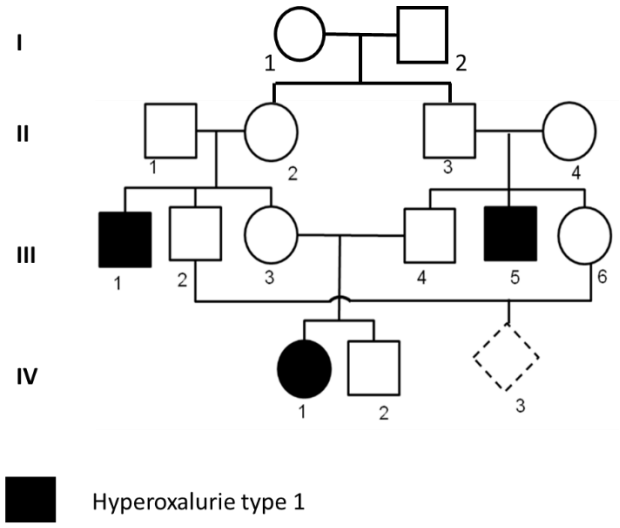

L'hyperoxalurie type1 est une maladie néphrologique grave qui évolue vers l'insuffisance rénale. Il s'agit d'une maladie autosomique récessive par mutation du gène *AGXT*.

Les sujets III1, III5 et IV1 sont homozygotes pour la mutation p.I244Tdu gène *AGXT*.

Question 6 (1 point) :

Quel est le risque pour le couple III2 et III6 d'avoir un enfant atteint de la maladie ?

Réponse :----------

Question 7 (1 point) :

Comment affiner ce risque ?

Réponse :----------

QROC7 (2 points) :

Question 8 (2 points) :

La mucoviscidose est une maladie autosomique récessive dont la fréquence dans une population donnée est de 1/2000 naissances vivantes. Quelle est la fréquence de cette maladie dans une sous population dont le coefficient de consanguinité moyen est de 1/32.

Réponse :----------

QROC8 (1 point) :

Question 9 (1 point) :

Indiquer, pour chacune de ces anomalies chromosomiques, le mécanisme responsable de sa formation:

1/Une trisomie 18 libre et homogène

2/Une monosomie X en mosaïque

Réponse :----------

PROBLEME 1 : (3 Points)

Mme A.B, âgée de 27 ans, vient d'accoucher d'un garçon présentant une trisomie 21 qui a été confirmée par un caryotype sanguin.

Elle assure avoir fait un suivi régulier de sa grossesse et ne comprend pas pourquoi cette anomalie n'a pas été détectée à temps.

Vous avez repris l'interrogatoire avec elle pour répondre à cette question. Elle vous donne les précisions suivantes :

- Elle a déjà dans ses antécédents un frère et une sœur trisomiques 21.
- Elle a fait sa première consultation à 17SA, elle a fait un bilan standard et a pris un RDV d'échographie foetale pour la 22ème semaine d'aménorrhée.
- Au cours de cette première échographie réalisée à 22 SA, son médecin l'a rassurée pour la biométrie du fœtus et l'a félicitée : c'est un garçon.
- Le reste du suivi n'a pas détecté de risque de diabète gestationnel ni de toxémie gravidique.

Question 10 (1 point) :

Cette grossesse était-elle bien suivie ? justifiez votre réponse.

Réponse :----------

Question 11 (1.5 points) :

Quelle aurait du être votre attitude face aux antécédents familiaux de la patiente ?

Réponse :----------

Question 12 (0.5 point) :

Quelles sont les deux principales malformations congénitales à rechercher qui peuvent mettre en jeu le pronostic vital ?

Réponse :----------

PROBLEME 2 (4 points):

Mme S. âgée de 30 ans et mariée à un non apparenté, consulte pour conseil génétique. Elle a dans ses antécédents deux enfants bien portants et 4 fausses couches spontanées. Le caryotype du couple montre un caryotype normal chez Mme S et une translocation réciproque entre les chromosomes 1 et 5 (touchant respectivement les régions q12 et q13) chez Mr S.

Question 13 (1.5 points) :

Ecrire les formules chromosomiques de Mme S et Mr S.

Réponse :----------

Question 14 (1.5 points) :

Préciser les différents types de gamètes que pourra donner Mr S et préciser le risque pour la descendance.

Réponse :

Question 15 (1 point) :

Quelle sera votre attitude lors des prochaines grossesses ?

Réponse :

TOURNER LA PAGE SVP

PROBLEME 3 (4 points)

Mme II5, âgée de 40 ans, consulte pour la première fois à 14 SA pour conseil génétique. L'enquête génétique révèle deux apparentés II4 et III1 atteints d'une hémophilie B (Transmission récessive liée à l'X). Voici l'arbre généalogique de sa famille :

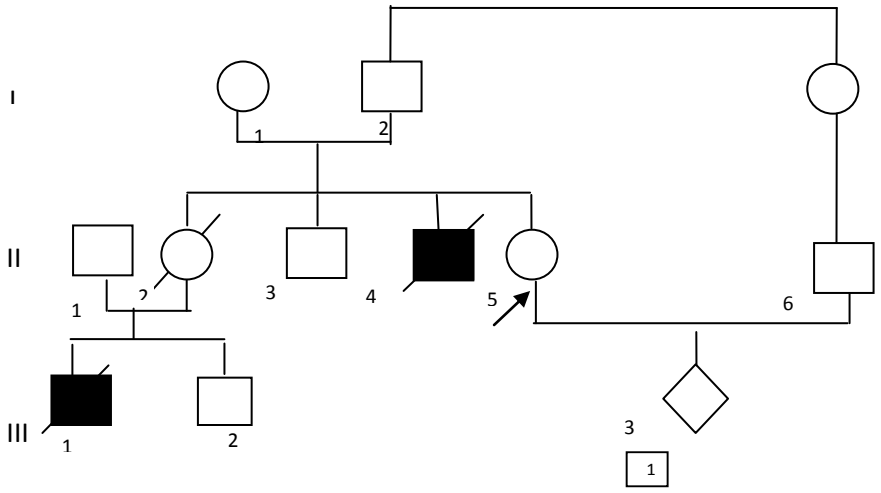

Question 16: (1 point)

Calculer le risque à priori que présente le couple II5-II6 d'avoir un fœtus atteint d'hémophilie B. Justifiez votre réponse

Réponse :----------

Une étude moléculaire indirecte a été réalisée dans cette famille avec quatre marqueurs polymorphes de l'ADN encadrant le gène *F9* de l'hémophilie B. Les résultats de cette étude sont représentés sur l'arbre généalogique :

	I1	II3	II5
Marqueur 1	1 4	4	1 3
Marqueur 2	5 2	2	5 1
Marqueur 3	4 3	3	4 2
Marqueur 4	2 3	3	2 1

Question 17 :(1 point)

Déduire à partir de ces résultats :

a) L'haplotype lié à la maladie

b) Le risque pour le fœtus du couple II5-II6 d'être atteint d'une hémophilie B

Réponse :----------

Question 18 (2 points)

Quelle sera votre conduite à tenir pour la grossesse en cours ?

Réponse :----------