



EPREUVE DE PATHOLOGIE CARDIOVASCULAIRE

DCEM1

Session de Juin 2016

Durée de l'épreuve : 90 mn

Nombre de pages : 19

Nombre de questions : 47

Recommandations à l'étudiant :

Vous avez entre les mains l'épreuve de Cardiologie. Cette épreuve contient 47 questions. Chaque question est notée sur 2 point, les questions 22, 32 et 40 sont sur 4 points et la question 44 sur 16 points.

Vous trouverez les tracés électrocardiographiques agrandis en fin d'épreuve.

Prenez le temps de lire attentivement l'énoncé puis répondez dans l'espace prévu à cet effet.

Notez bien que les abréviations ne sont pas acceptées.

N'oubliez pas de vérifier votre identité et le contenu du fascicule dans les 5 premières minutes de l'épreuve.

Bon travail

Anatomo-pathologie		
Cardiologie		
Chirurgie Cardiovasculaire		
Pharmacologie		
Radiologie		
Total		

QCM

PARMI LES PROPOSITIONS SUIVANTES LAQUELLE (LESQUELLES) EST (SONT) JUSTE (S) ?

Question N° 1 :

La stimulation des récepteurs muscariniques de l'acétylcholine se traduit par

- A. une hypertension artérielle.
- B. une bronchoconstriction
- C. une diminution du péristaltisme intestinal.
- D. une diminution des sécrétions bronchiques.
- E. un relâchement du muscle vésical.

Réponse

P/2pt

Question N° 2 :

Parmi les effets indésirables de la prazosine (Alpess LP ®), on peut citer

- A. le bloc auriculo ventriculaire
- B. les céphalées
- C. le phénomène de la première dose
- D. la congestion nasale
- E. l'a bradycardie excessive

Réponse.....

P/ 2pt

Question N° 3

Le propranolol (Avlocardyl®)

- A. est hydrosoluble
- B. subit un effet de premier passage hépatique important
- C. a une demi-vie courte
- D. a une biodisponibilité importante
- E. est contre-indiqué en cas d'insuffisance rénale

Réponse.....

P/ 2 pt

Question N°4

Les anti-hypertenseurs centraux diminuent la pression artérielle par

- A. inhibition de la libération de noradrénaline par les vésicules de stockage
- B. augmentation du catabolisme de la noradrénaline
- C. stimulation des récepteurs α 2 pré-synaptiques
- D. antagonisme des récepteurs sérotoninergiques
- E. diminution du tonus sympathique

Réponse.....

P/2 pt

P/ 2 pt	<p>Question N°5</p> <p>La nifédipine (Adalate®)</p> <p>A. a un effet vasodilatateur plus marqué sur les artères que sur les veines. B. stimule la sécrétion de rénine. C. a un effet général inotrope et chronotrope négatif. D. peut être administrée par voie sublinguale dans les urgences hypertensives. E. augmente le débit coronaire.</p> <p style="text-align: right;">Réponse</p>
P/2 pt	<p>Question N°6</p> <p>Les inhibiteurs de l'enzyme de conversion sont indiqués dans le traitement de l'insuffisance cardiaque car ils</p> <p>A. diminuent le débit cardiaque. B. empêchent l'action néfaste de l'angiotensine sur le développement de la fibrose. C. inhibent l'ATPase Na⁺/K⁺ dépendante. D. améliorent la pré charge et la post charge. E. allongent la survie par diminution des arythmies</p> <p style="text-align: right;">Réponse</p>
P/2 pt	<p>Question N°7</p> <p>Parmi les bêtabloquants suivants, quels sont ceux que l'on peut prescrire chez l'insuffisant cardiaque chronique bien contrôlé</p> <p>A. Le métoprolol (Lopressor®) B. Le bisoprolol (Cardensiel®) C. l'acébutotol (Sectral®) D. Le carvedilol (Kredex®) E. Le nébivolol (Nebilet®)</p> <p style="text-align: right;">Réponse</p>
P/2 pt	<p>Question N°8</p> <p>La Cordarone® (amiodarone) :</p> <p>A. diminue l'automatisme du nœud sinusal. B. a une courte demi-vie. C. a un effet inotrope positif D. est pauvre en iode. E. est un vasodilatateur coronarien</p> <p style="text-align: right;">Réponse</p>

Question N° 9

P/ 2pt

L'acénocoumarol (Sintrom®) :

- A. est un dérivé coumarinique
- B. défixe les antiinflammatoires non stéroïdiens au niveau de leur site de fixation protéique
- C. potentialise l'action de la vitamine K
- D. a une courte durée d'action
- E. peut exposer le fœtus à un risque tératogène.

Réponse

Question N°10

C/ 2 pt

Quels signes cliniques sont associés à une cardiopathie à shunt droite - gauche , chez un enfant

- A. La dyspnée
- B. La cyanose
- C. Les sueurs
- D. L'hippocratisme digital
- E. Les Œdèmes des membres inférieurs

Réponse**B-D**.....

Question N°11

C/2 pt

Quelle(s) est (sont) la (les) complication(s) possible(s) d'une prothèse valvulaire mécanique dans les suites tardives (au-delà de 12 mois) suivant son implantation

- A. La dégénérescence
- B. L'hémolyse
- C. L'Endocardite infectieuse
- D. La désinsertion
- E. La thrombose

Réponse**B-C-D-E**.....

Question N°12

C/2 pt

Dans la thrombose veineuse profonde

- A. Les veines pelviennes sont les plus fréquemment atteintes
- B. La probabilité clinique conditionne le choix de l'examen complémentaire à demander
- C. La phlébographie est l'examen à demander en première intention
- D. L' héparinothérapie ne peut être prescrite qu'après confirmation diagnostique
- E. Les anticoagulants oraux sont à prescrire à vie dans les formes compliquant une chirurgie

Réponse**B**.....

A/ 2 pt	<p>Question N°13</p> <p>Concernant l'infarctus du myocarde, indiquez la (les) proposition(s) exacte(s)</p> <p>A. Avant 6 heures d'évolution, les cardiomyocytes sont ballonnés et stéatosiques.</p> <p>B. La nécrose des cardiomyocytes suscite une réaction inflammatoire granulomateuse type corps étranger.</p> <p>C. La nécrose des cardiomyocytes constitue un corps étranger qui va susciter une réaction inflammatoire aiguë avec ses quatre phases.</p> <p>D. Après 6 heures, se constitue la nécrose de coagulation.</p> <p>E. Dès le 13ème jour d'évolution, le foyer de nécrose se transforme petit à petit en une cicatrice fibreuse blanchâtre avasculaire.</p> <p style="text-align: right;">Réponse</p>
A/ 2pt	<p>Question N° 14</p> <p>Concernant l'athérosclérose, quelle est la(les) proposition(s) exacte(s)</p> <p>A. L'hypertension artérielle secondaire à la sténose de l'artère rénale constitue une complication de l'athérosclérose.</p> <p>B. L'hyperlipidémie est un facteur de risque mineur de l'athérosclérose.</p> <p>C. La plaque d'athérome est faite d'un centre fibro-hyalin surmonté de cristaux de cholestérol, d'histiocytes spumeux et de nécrose tissulaire.</p> <p>D. Les plaques athéromateuses peuvent se calcifier et se rompre durant leur évolution.</p> <p>E. La plaque d'athérome constituée est réversible</p> <p style="text-align: right;">Réponse</p>
A/ 2pt	<p>Question N° 15</p> <p>Concernant les péricardites fibrineuses, indiquez la(les) proposition(s) exacte(s)</p> <p>A. Elles se caractérisent macroscopiquement par une accumulation de pus dans la cavité péricardique.</p> <p>B. Elles évoluent souvent vers la résorption.</p> <p>C. Elles se caractérisent histologiquement par un exsudat fibrineux entre les deux feuillets pariétal et viscéral.</p> <p>D. Macroscopiquement, on note une adhérence entre le feuillet viscéral du péricarde et du myocarde.</p> <p>E. Elles peuvent évoluer vers l'organisation.</p> <p style="text-align: right;">Réponse</p>

QROC

ECRIVEZ VOS REPONSES DANS L'ESPACE PREVU A CET EFFET

Question N°16

Justifiez l'indication du timolol (Timoptol®) dans le traitement du Glaucome

.....
.....
.....
.....

P/ 2pt

Question N°17

Quel est l'effet de l'Atropine sur le sphincter de la vessie ?

.....
.....
.....
.....

P/ 2pt

Question N°18

En cas syndrome coronarien aigu sans sus décalage persistant du segment ST non compliqué, citer trois classes thérapeutiques indispensables au traitement à la phase aiguë

- Anticoagulants
- Antiagrégants plaquettaires
- Anti-ischémiques

.....
.....

C/ 2pt

Question N°19

Une patiente âgée de 67 est suivie pour une fibrillation auriculaire, et reçoit de l'Acénocoumarol 3 mg/j. Elle a consulté les urgences pour une colique néphritique et a reçu des injections répétées de Piroxicam (anti inflammatoire non stéroïdien). Elle est amenée le lendemain aux urgences pour une hémiplégie droite. Un accident vasculaire cérébral hémorragique est confirmé par le scanner cérébral.

Expliquez le mécanisme de survenue de cette complication

- Hémorragie secondaire à un surdosage en antivitamine K par interaction médicamenteuse : le Piroxicam a un effet potentialisant sur l'acénocoumarol en diminuant sa fixation protéique

.....

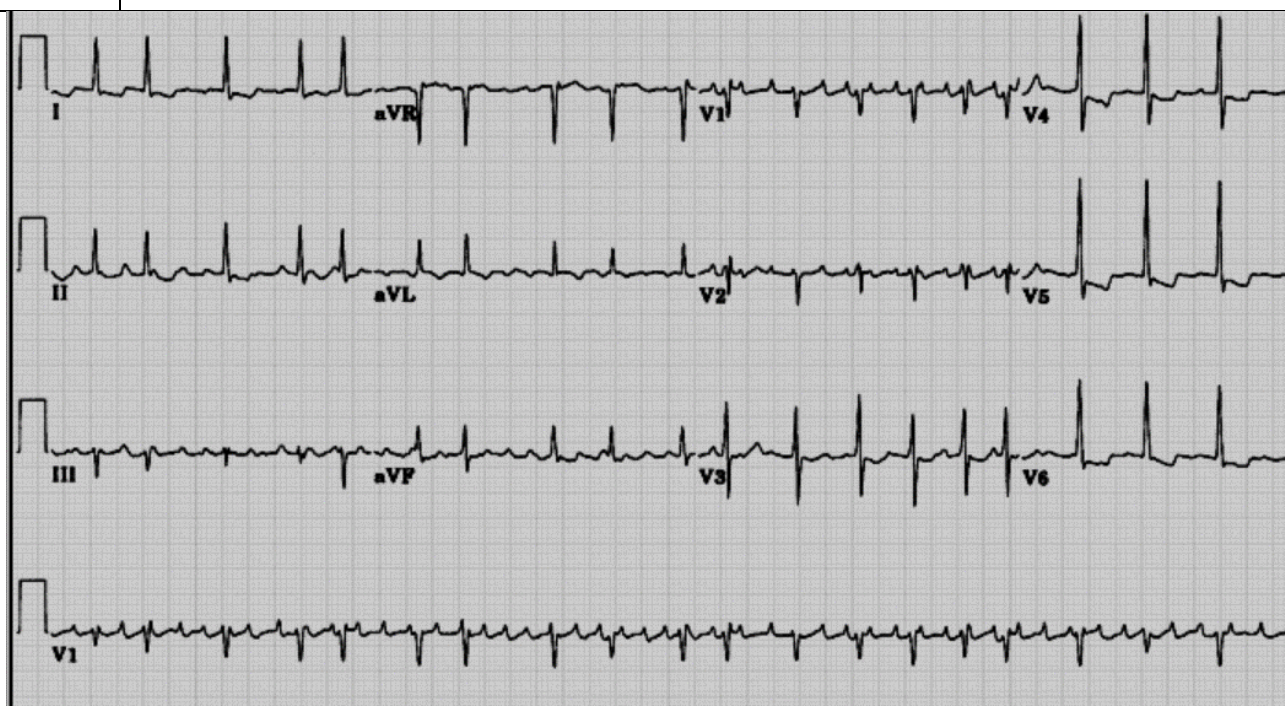C/ 2pt

CAS CLINIQUES

Cas clinique 1

Mme B.Z âgée de 71 ans ; hypertendue, diabétique bien suivie et bien équilibrée, se présente en consultation pour une dyspnée d'aggravation progressive et de sensation gênante de battements cardiaques rapides et irréguliers. L'examen physique montre une tension artérielle à 130/80 mmHg, une fréquence respiratoire à 22 cycles par minute cardiaque, un rythme cardiaque irrégulier à 130bpm, un B2 est éclaté au foyer pulmonaire et il existe des râles pulmonaires crépitants bilatéraux aux deux bases. L'électrocardiogramme (ECG) est le suivant.

Le médecin préconise une hospitalisation de Mme B.Z pour insuffisance cardiaque.



C/ 2 pt

Question N°20

Relevez les anomalies à l'électrocardiogramme. Quel est le facteur le plus probable qui a pu déclencher le tableau d'insuffisance cardiaque chez Mme B

Anomalies ECG :

tachycardie à 120 bpm

irrégularité du rythme cardiaque

Absence d'onde P et présence d'ondes F

Anomalie de repolarisation $T < 0$ de façon diffuse

Diagnostic électrique et facteur qui a déclenché la décompensation : Fibrillation auriculaire

Question N°21

C/ 2pt

Quel est votre conduite à tenir thérapeutique dans l'immédiat chez la patiente ?

Héparinothérapie ; héparine non fractionnée (3-5 mg/Kg/J) par voie intraveineuse au pousse seringue électrique , avec contrôle TCA (temps de Céphaline activé) à H4 : 1,5 à 2, 5 * le témoin

Furosémide bolus intraveineux 40-80 mg à répéter après 20mn (surveiller la diurèse 100ml/h et compenser les perte de potassium 1g pour chaque litre de diurèse)

Dinitrate d'isosorbide intraveineux 2mg/h (surveiller la pression artérielle > 110mmHg)

Oxygénothérapie 6-10l/mn si saturation périphérique <95%

Question N°22

C/ 4pt

L'évolution immédiate a été favorable, quelle est votre conduite à tenir thérapeutique ultérieure ? Justifiez votre réponse

Anticoagulation au long cours par les antivitamine K (cible INR 2,5) ou un anticoagulant oral direct ; (car score cha2ds2vasc 5 / haut risque thrombo-embolique)

Réduction de la fibrillation auriculaire (passage en fibrillation est récent avec signes d'insuffisance cardiaque) pharmacologique (cordarone) ou par cardioversion électrique après échographie transoesophagienne attestant de l'absence de thrombus

Cas clinique 2

R/ 2 pt

Un patient âgé de 40 ans aux antécédents d'angines à répétition consulte pour une dyspnée d'effort d'aggravation progressive avec une orthopnée récente. L'examen note un roulement diastolique et un éclat de B1 au foyer mitral. L'auscultation pulmonaire trouve des râles crépitants aux bases pulmonaires.

La radiographie du thorax de face montre un aspect un double contour de l'arc inférieur droit, une convexité de l'arc moyen gauche et une redistribution vasculaire vers les sommets

Question N°23

Quelle valvulopathie évoquez-vous en premier ?

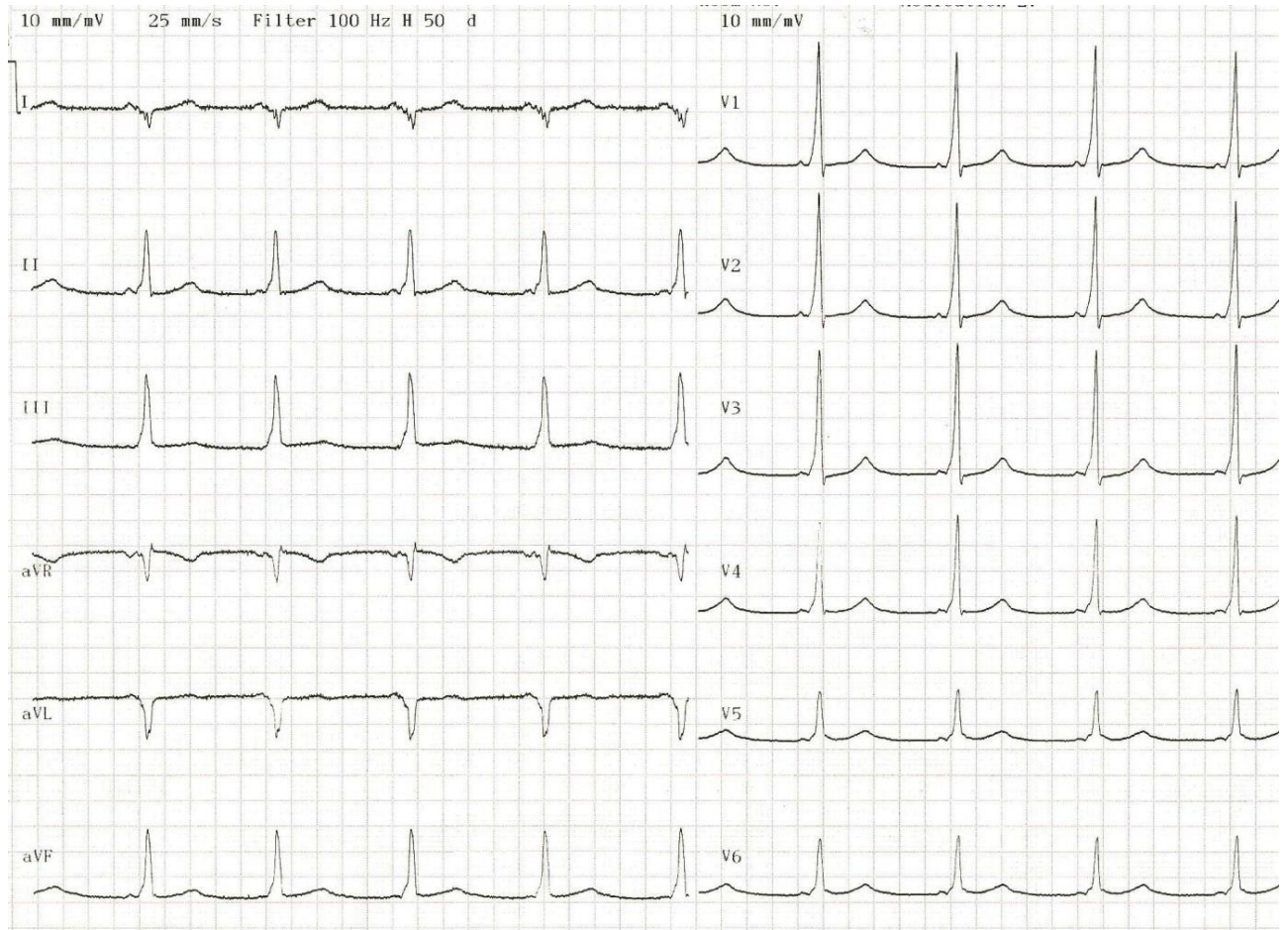
Rétrécissement mitral

.....
.....
.....

R/ 2 pt	<p>Question N°24</p> <p>A quoi est due la convexité de l'arc moyen gauche du cœur ?</p> <p>Dilatation de l'auricule gauche ou du tronc de l'artère pulmonaire</p> <p>.....</p> <p>.....</p> <p>.....</p>
R/ 2 pt	<p>Question N° 25</p> <p>Que signifie la redistribution vasculaire vers les sommets? à quoi est-elle due ?</p> <p>Il y a autant de vaisseaux aux apex qu'aux bases sur une Rx thorax debout, elle est secondaire à une augmentation de la pression capillaire pulmonaire (entre 12 et 25 mm Hg).....</p> <p>.....</p>
R/ 2 pt	<p>Question N°26</p> <p>Quel autre signe visible sur la radiographie du thorax de face est à rechercher et qui a une signification sémiologique similaire.</p> <p>Les lignes de Kerley : opacités linéaires fines perpendiculaires à la plèvre</p> <p>.....</p> <p>.....</p> <p>.....</p>
R/ 2 pt	<p>Question N°27</p> <p>Est-ce que la radiographie du thorax permet de confirmer de façon certaine la valvulopathie suspectée, si oui justifiez votre réponse, si non quelle examen faut-il réaliser dans ce but.</p> <p>Non, échographie Doppler Cardiaque transthoracique</p> <p>.....</p> <p>.....</p> <p>.....</p> <p>.....</p> <p>.....</p>

Cas clinique 3

Mr A.B est âgé de 32 ans, il est sans antécédents pathologiques et est totalement asymptomatique. Le médecin de travail découvre chez lui lors d'un examen d'embauche (chauffeur de bus) cet électrocardiogramme



Question N°28

Quel est votre diagnostic ?

A l'ECG le rythme est sinusal avec un PR court et une onde delta ; Il s'agit d'une pré-excitation ventriculaire

Syndrome de wolf Parkinson White

.....

Question N°29

Indiquez-vous une mesure thérapeutique à ce patient ? justifiez votre réponse

Oui on indique une ablation par radiofréquence malgré l'absence de symptômes vu qu'il s'agit d'un métier à risque (chauffeur de bus)

.....

C/ 2 pt

C/ 2 pt

C/ 2 pt	<p><u>Cas clinique 4</u></p> <p>Mr KH âgé de 75 ans sans antécédents pathologiques connus, consulte pour une fièvre évoluant depuis 15 jours, chiffrée à 38,5°. La pression artérielle est à 160/70 mmHg, la fréquence cardiaque est à 90bpm et il existe un souffle diastolique au foyer aortique. Les anomalies biologiques sont les suivantes : Globules blancs à 14600/mm³, CRP=85mg/l. Deux hémocultures sont positives à Entérocoque faecalis. L'échocardiographie transoesophagienne montre une fuite aortique grade 3 sans végétation décelable ni abcès.</p> <p>Vous suspectez une endocardite infectieuse sur valve aortique</p> <p>Question N°30</p> <p>Quelle serait la porte d'entrée la plus probable ?</p> <p>Digestive (colique)</p> <p>.....</p> <p>.....</p> <p>.....</p> <p>.....</p>
C/ 2 pt	<p>Au 2eme jour d'antibiothérapie, le patient présente une douleur de l'hypochondre gauche. Le scanner abdominal montre un infarctus splénique</p> <p>Question N°31</p> <p>Le patient est-il justiciable d'un traitement anticoagulant ? justifiez votre réponse</p> <p>Non le traitement de cet évènement embolique ne répond pas à l'anticoagulation, il s'agit d'un embol septique et non pas cruorique, par ailleurs l'anticoagulation en phase aigue d'endocardite infectieuse est interdite sauf quand il existe une indication formelle (exempe prothèse valvulaire.)</p>
C/ 4 pt	<p>Question N°32</p> <p>A ce stade, évaluez la probabilité clinique de l'endocardite infectieuse, est-il certain ? justifiez votre réponse en appliquant les critères de Duke</p> <p>Critères de Duke Critères</p> <p>Critères majeurs=1 : deux hémocultures positives à germe d'endocardite</p> <p>Critères mineurs=3 : fièvre 38,5°, évènement embolique (splénique), condition cardiaque prédisposante (fuite aortique)</p> <p>Endocardite certaine</p>

Cas clinique 5

C/ 2 pt

Mr F.F âgé de 55 ans tabagique, hypertendu, est admis à la 3ème heure d'un infarctus du myocarde inférieur. Sa pression artérielle est 80/60mmHg, il existe une turgescence jugulaire. Le rythme cardiaque est régulier à 105 bpm, il n'y a pas de bruits surajoutés et l'auscultation pulmonaire est libre

Question N°33

Quelle complication de l'infarctus vous semble la plus probable?

- A. Malaise vagal
- B. Bloc auriculo-ventriculaire
- C. Fibrillation auriculaire
- D. Extension au ventricule droit
- E. Communication interventriculaire

RéponseD.....

Question N° 34

C/ 2 pt

Choisissez Parmi les thérapeutiques suivantes celle(s) qui est (sont) à instaurer immédiatement

- A. Perfusion de serum physiologique
- B. Clopidogrel
- C. Atropine
- D. Aténolol
- E. Captopril

RéponseA-B.....


Question N°35

C/ 2 pt

chez ce patient,

- A. L'angioplastie est préférable en première intention
- B. La thrombolyse est indiquée vu que le patient s'est présenté à la troisième heure de la douleur.
- C. La thrombolyse est indiquée si le délai de réalisation d'une angioplastie transcutanée est supérieur à 2 heures
- D. La mise en place d'une sonde d'entraînement électrosystolique provisoire est nécessaire avant le geste de revascularisation
- E. L'anticoagulation à l'héparine est envisageable après le geste de revascularisation.

A-C



Cas clinique 6

Mme N.N âgée de 43 ans, mère de deux enfants et sans antécédent pathologique, consulte pour des céphalées occipitales

La pression artérielle mesurée au repos est de

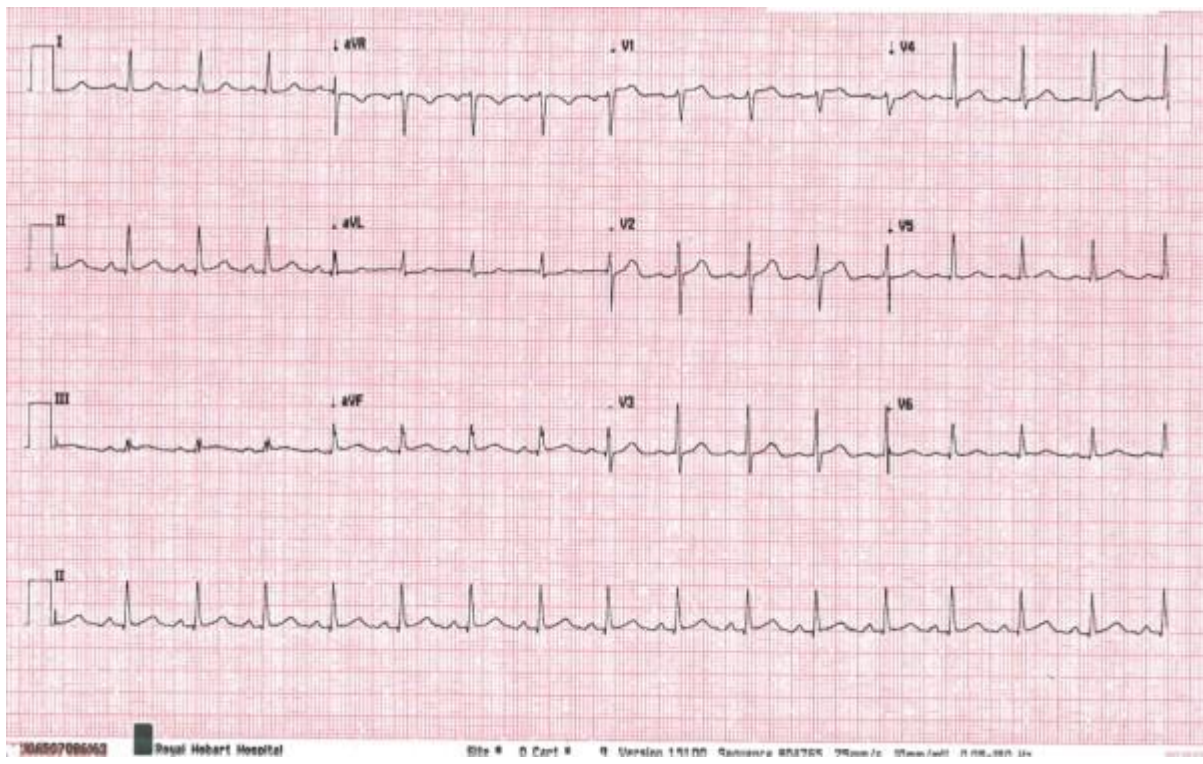
1ère mesure 155/100 mmHg 140/95 mmHg

2ème mesure 150/95 mmHg 145/100mmHg

La fréquence cardiaque est de 70 bpm, l'auscultation cardiaque est normale

Le reste de l'examen physique est normal en dehors d'une obésité (BMI=34kg/m2)

L'électrocardiogramme est le suivant



C/ 2 pt

Question N°36

Le diagnostic d'hypertension artérielle est-il certain, probable ou peu probable? justifiez votre réponse

Probable ; il faut une mesure de confirmation à une deuxième consultation après quelques semaines (1 à 3) d'intervalle

.....
.....

La patiente reconseille deux semaines plus tard pour exacerbation des céphalées
La pression artérielle a été mesurée comme suit aux bras droit et gauche

	1ère mesure	165/100 mmHg	160/95 mmHg
	2ème mesure	160/100 mmHg	155/100mmHg

L'examen physique et l'électrocardiogramme sont inchangés, un bilan biologique a montré une glycémie à 1,15 g/l, une créatininémie normale à 10mg/l (clairance à 97ml/mn) , une kaliémie à 3.6 mmol/l, et il existe une microprotéinurie (100mg/24h).

Question N°37

Quel est votre diagnostic

...Hypertension artérielle grade 2

.....

C/ 2 pt

Question N°38

Quels autres bilans biologiques sont nécessaires pour compléter l' évaluation initiale

Dosage du Cholestérol total , triglycérides et HDL cholestérol

Uricémie

Hématocrite et hémoglobine

.....

C/ 2 pt

Question N° 39

Quel examen clinique pouvez-vous réaliser pour rechercher un retentissement vasculaire

.....

C/ 2 pt

Question N°40

Selon les données disponibles ci-dessus, en dénombrant les facteurs de risque cardiovasculaire et en précisant l'existence ou non d'atteinte d'organes cibles, estimez le risque cardiovasculaire chez cette patiente

Facteurs de risque : obésité, intolérance au glucose

Atteinte d'organes cibles : (infraclinique) rénale (microprotéinurie), par ailleurs il n'existe pas de signe en faveur d'une hypertrophie ventriculaire gauche

Donc risque cardiovasculaire élevé

C/ 4 pt

.....
.....



C/ 2 pt

Question N°41

Donnez trois conseils de mesures hygiéno-diététiques nécessaires chez cette patiente

- Réduction pondérale
- Régime hypocalorique, désodé
- Exercice physique régulier(quotidien) aérobic (marche) pendant 30 à 45 mn par jour

C/ 2 pt

Question N°42

A ce stade la patiente est-elle justiciable d'un traitement pharmacologique ?

Oui instaurer d'emblée le traitement médical à coté des mesures thérapeutiques car risque cardiovasculaire élevé ; de préférence une association synergique d'emblée

C/ 2 pt

Question N°43

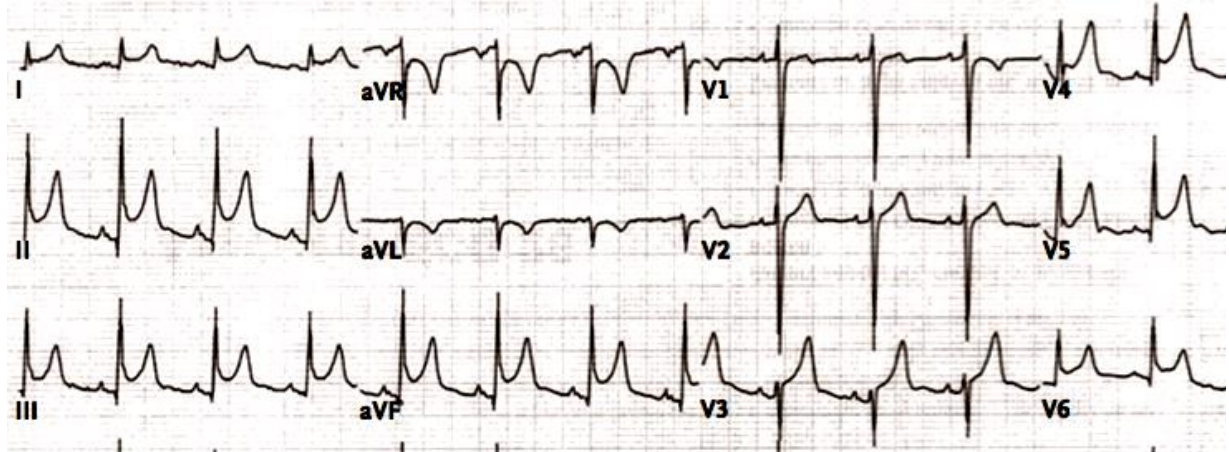
Que pensez-vous de la prescription médicamenteuse suivante chez cette patiente (Nicardipine 100 mg et hydrochlorothiazide 50 mg)

Une association thérapeutique est indiquée chez cette patiente
Mais il l'hydrochlorothiazide est à éviter chez cette patiente qui a un syndrome métabolique et une intolérance au glucose

Cas clinique 7

L'enfant D âgé de 13 ans est hospitalisé pour prise en charge d'un état fébrile datant d'une semaine accompagné d'altération de l'état général. L'interrogatoire de l'entourage précise que l'enfant n'a aucun antécédent pathologique mis à part une blessure récente du genou à la suite de chute du vélo qui s'est abcédée et qui a été traitée par une désinfection locale. A l'examen, l'enfant est fébrile à 39.5°C ,amaigri, asthénique, il préfère rester en position assise penché en avant car la position allongée exacerbe chez lui des douleurs thoraciques dans l'aire cardiaque, la fréquence cardiaque est 90 bpm, la fréquence respiratoire est 27 cpm, la tension artérielle est 115/75 mmHg, il existe un bruit systolo-diastolique intermittent dans la région méso-cardiaque ressemblant au bruit de crissement de cuir neuf, par ailleurs, il existe un abcès collecté en regard du genou droit, une splénomégalie modérée douloureuse , un bruit systolo-diastolique intermittent dans la région méso-cardiaque ressemblant au bruit de

crissement de cuir neuf, le reste de l'examen est sans anomalies. La radiographie du thorax montre une cardiomégalie avec effacement des bords du cœur, on ne note pas d'anomalies pleuro-pulmonaires, l'électrocardiogramme est ci-après. A la biologie, il existe une hyperleucocytose à polynucléose (GB=23500 éléments /mm³), HB=9.8g/100ml, CRP=289, créatininémie= 8mg/l, glycémie=0,98g/l.



Question N°44

C/ 16 pt

Vous faites partie de l'équipe médicale, Quel est le diagnostic positif le plus probable ? Quels sont vos arguments et quelle est votre conduite à tenir.

I / Diagnostic le plus probable : **péricardite aigue septique**

A / Arguments en faveur de la péricardite aigue

1Cliniques

1. Douleur thoracique pleurétique (typique de péricardite) : exacerbée par le décubitus et soulagée par la position penchée en avant, 2. tachycardie, 3. fièvre, 4. Polypnée 5. Frottement péricardique ,

2. Electriques

1. sus décalge de ST diffus concave vers le haut, 2. ECG : sous décalage de PQ (dérivations frontales avec sus déclage PQ en aVR), 3. tachycardie sinusale 4. variations de voltage QRS, 5. signe de Spodick : correspond à aspect descendant du segment TP.

3. Radiologiques cardiomégalie avec effacement des bords du coeur

4. Biologiques syndrome inflammatoire biologique (CRP).

B/ arguments en faveur de son origine septique : 1. existence d'une porte d'entrée infectieuse, 2. fièvre élevée à 39,5, 3. altération de l'état général, 4. CRP > 200mg/l, 5. Globules blancs à 23500 éléments par mm³.

II/ Conduite à tenir diagnostique :


1. Examen clinique à la recherche d'un autre foyer infectieux

2. Echocardiographie immédiate pour apprécier l'abondance du liquide , rechercher des signes de tamponnade et/ou constriction
3. Hémocultures
4. Prélèvement bactériologique à l'abcès du genou
5. Analyse chimique , cellulaire et bactériologique du liquide péricardique (après drainage voir ci-après)
6. Recherche de terrain favorisant (immunodpression, diabète, infection au VIH) chez cet enfant car la péricardite septique est rare sur un terrain immuno-compétent

III/ Traitement :

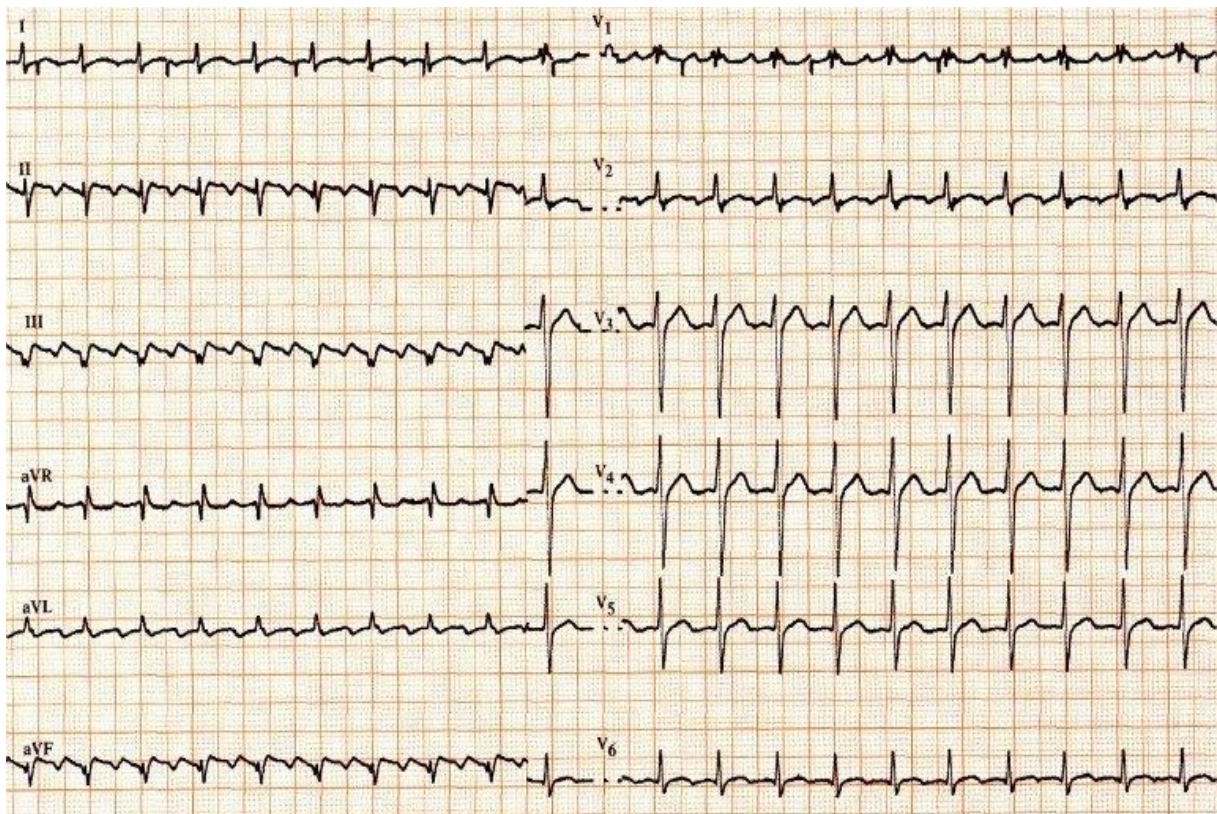
Antibiothérapie intraveineuse probabiliste anti staphylocoque après les prélèvements bactériologiques et en attendant leur résultat

DRAINAGE CHIRURGICAL +++



Cas clinique 8

Mlle B.L âgée de 33 ans aux antécédents d'hyperthyroïdie irrégulièrement suivie, se plaint depuis deux mois de palpitations intermittentes presque quotidiennes, fatigue, insomnie, irritabilité exagérée, elle note un amaigrissement de 9 Kg malgré un appétit conservé. Elle pratique un électrocardiogramme (ECG) (ci-joint) à l'infirmerie du lycée où elle exerce comme enseignante au moment où elle ressent le malaise et les palpitations et le montre le lendemain à son médecin de famille. Lors de l'examen, Mlle B.L ne présentait pas de palpitations, le médecin décèle un souffle cardiaque méso-télé systolique de timbre musical piaulant d'intensité modérée à la pointe du cœur irradiant à l'aisselle, la tension artérielle est 150/70 mm hg, la fréquence cardiaque est 115bpm, les bruits B1 et B2 sont normaux et l'auscultation pulmonaire est normale. Il note par ailleurs un nodule thyroïdien à la base du cou mobile à la déglutition.



Question N°45

C/ 2 pt

Quel est le diagnostic positif le plus probable ?

Flutter auriculaire

.....
.....
.....

Question N°46

C/ 2 pt

Quelle doit être la conduite thérapeutique du médecin dans l'immédiat juste sur ces données cliniques et électrocardiographiques.

Héparinothérapie

.....
.....
.....

Question N° 47

C/ 2 pt

Mlle B.L demande à son médecin quels risques encourt-elle en cas de non prise médicamenteuse. Quelle serait votre réponse

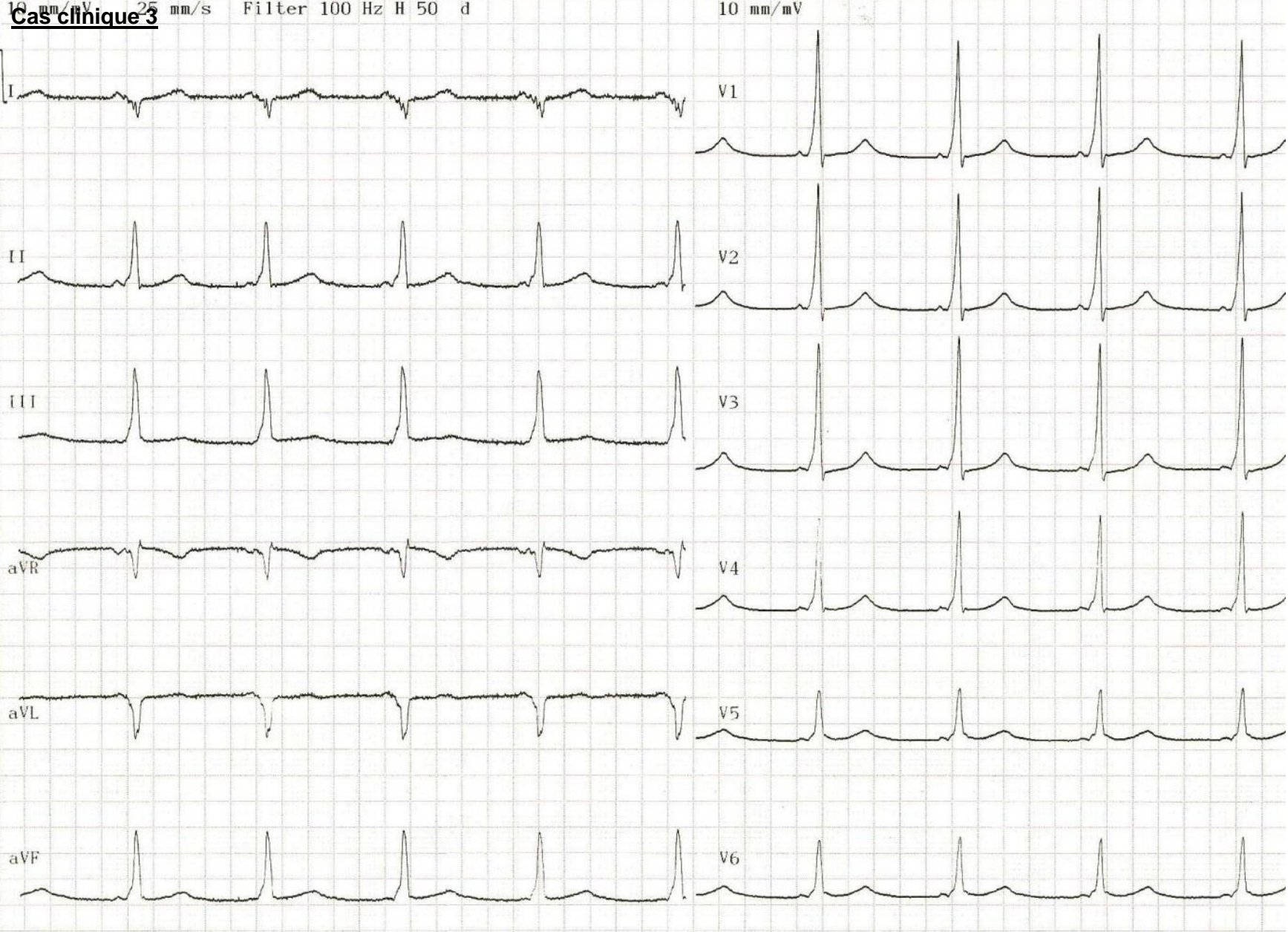
Risque thromboembolique

Insuffisance cardiaque

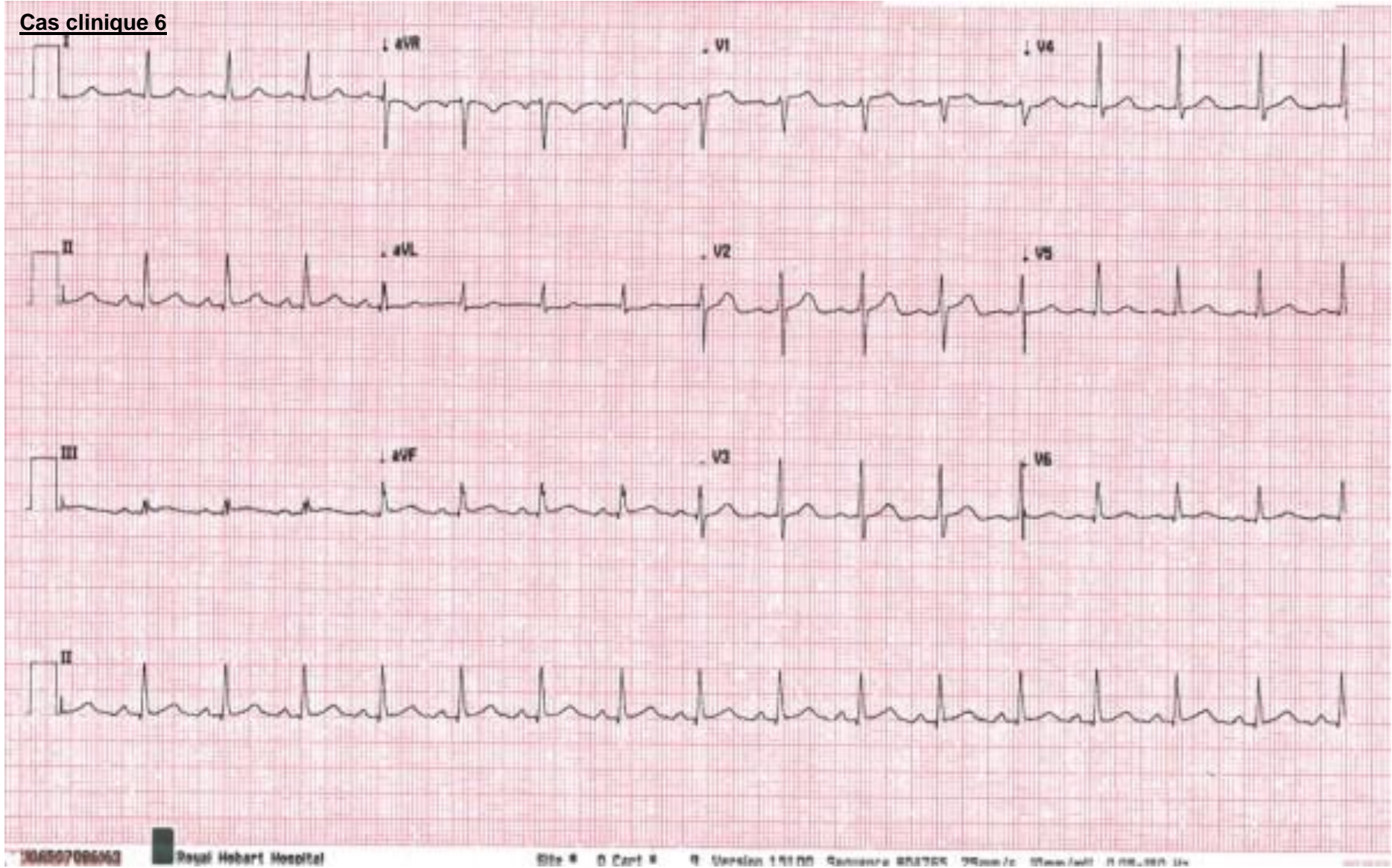
.....
.....
.....
.....
.....
.....
.....
.....
.....
.....
.....
.....
.....
.....
.....
.....
.....
.....
.....
.....
.....

10 mm/mV 25 mm/s Filter 100 Hz H 50 d

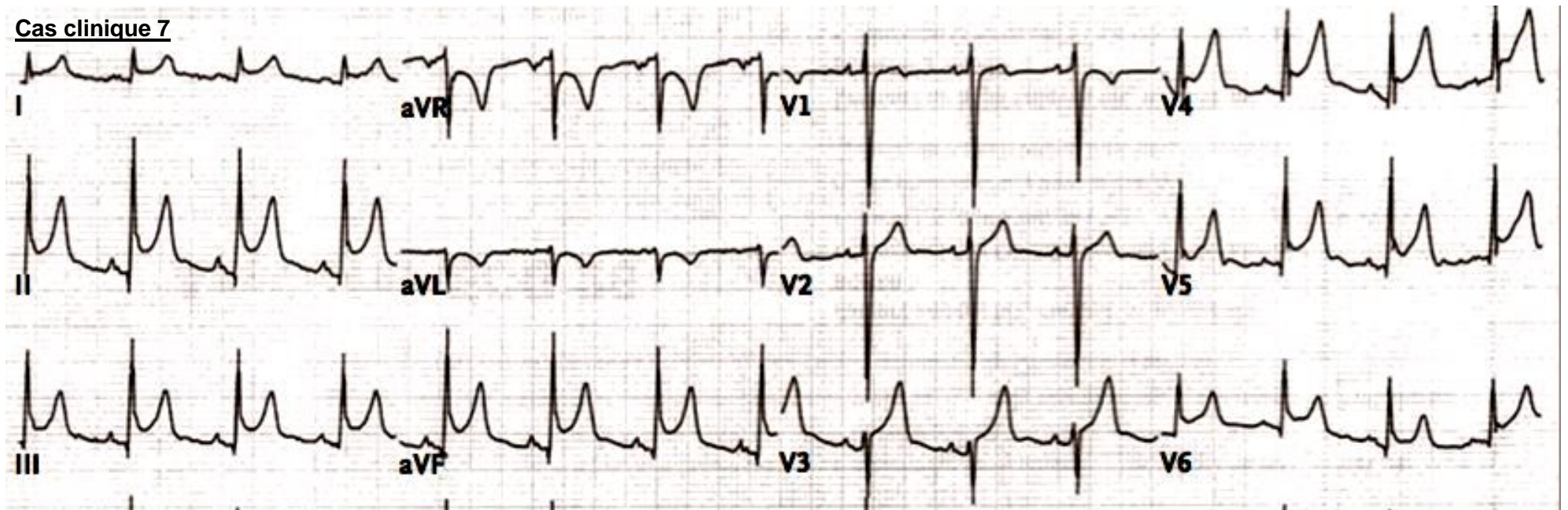
10 mm/mV



Cas clinique 6



Cas clinique 7



Cas clinique 8

