



EPREUVE DE PATHOLOGIE CARDIOVASCULAIRE DCEM1

Session de Juillet 2014

Nombre de pages = 17

Durée de l'épreuve = **90 minutes**

Recommandations à l'étudiant :

Vous avez entre les mains l'épreuve de Cardiologie. Cette épreuve contient **64 questions**, chaque question étant notée sur 1 point et une **question rédactionnelle notée sur 4 points**.

Prenez le temps de lire attentivement l'énoncé de chaque question. Vous auriez à répondre dans l'espace prévu à chaque question.

Instructions :

Questions à choix multiples : Une ou plusieurs proposition(s) est (ou sont) vraie(s). Vous inscrirez dans l'espace réponse la ou les lettres correspondants à la (ou aux) proposition(s) **exacte(s)**.

Questions à réponse courte : Vous inscrirez votre réponse dans l'espace correspondant.

Cardiologie		
Chirurgie cardio-vasculaire		
Radiologie		
Anatomo-pathologie		
Pharmacologie		
Total		

QCM

Parmi les propositions suivantes la (ou les)quelle(s) est (sont) vraie(s) ?

Question N°1

Concernant l'endocardite infectieuse :

- A. C'est une maladie inflammatoire spécifique
- B. C'est une maladie inflammatoire suppurée.
- C. Le nodule d'Aschoff en est pathognomonique.
- D. C'est une maladie inflammatoire auto immune.
- E. C'est un amas de germes

Réponse :

Question N°2

Un infarctus du myocarde au 21^{ème} jour est caractérisé morphologiquement par :

- A. Un foyer d'infarctissement systématisé
- B. Un infarctus hémorragique de forme triangulaire.
- C. Une nécrose caséuse.
- D. Une fibrose cicatricielle rétractile
- E. Une inflammation vasculo exsudative

Réponse :

Question N°3

L'athérosclérose :

- A. Débute vers l'âge de 60 ans
- B. Peut occasionner une sténose de la lumière artérielle
- C. Rarement causée par une dyslipidémie.
- D. Peut se compliquer d'un anévrysme de la paroi artérielle
- E. Atteint les artères de moyen et de petit calibres.

Réponse :

Question N°4

Une thrombose veineuse profonde peut se compliquer de :

- A. Embolie pulmonaire
- B. Extension de la thrombose
- C. Un accident vasculaire cérébral
- D. Maladie post thrombotique
- E. Une endocardite infectieuse

Réponse :.....

Question N°5

Les cardiopathies suivantes peuvent être responsables d'embolies systémiques :

- A. L'infarctus du myocarde à la phase aigue
- B. La péricardite aiguë
- C. Le bloc auriculo-ventriculaire
- D. Le rétrécissement mitral
- E. La phlébite avec foramen ovale perméable

Réponse :.....

Question N°6

Une tachycardie ventriculaire:

- A. Survient souvent sur un cœur sain
- B. Est souvent bien tolérée sur le plan hémodynamique
- C. A l'ECG, on retrouve des QRS larges et réguliers
- D. Se réduit souvent par les manœuvres vagales
- E. Peut dégréner en fibrillation ventriculaire

Réponse :.....

Question N°7

L'auscultation d'un rétrécissement mitral pur et peu serré trouve :

- A. Un claquement d'ouverture mitral
- B. Un éclat de B1
- C. Un roulement diastolique avec renforcement présystolique
- D. Un éclat du deuxième bruit au foyer pulmonaire
- E. Un souffle holo-systolique au foyer xiphoïdien

Réponse :.....

Question N°8

L'échographie doppler :

- A. N'a pas de place dans l'exploration d'une thrombophlébite des membres inférieurs.
- B. Impose la vérification au préalable de la fonction rénale.
- C. Est suffisante pour le bilan préopératoire d'une artériopathie des membres inférieurs.
- D. N'est pas contre-indiquée en cas de grossesse.
- E. Permet de rechercher un anévrisme de l'artère poplitée.

Réponse :

Question N°9

Concernant les prothèses biologiques valvulaires :

- A. Elles exposent à un risque thromboembolique élevé
- B. Elles ne peuvent pas se compliquer de greffe bactérienne
- C. Elles dégèrent au bout de deux ans au maximum
- D. Elles sont indiquées essentiellement chez les sujets âgés
- E. Elles nécessitent un traitement anticoagulant à vie

Réponse :

Question N°10

La stimulation **des récepteurs alpha adrénergiques** provoque :

- A. Une relaxation utérine
- B. Une vasodilatation.
- C. Une augmentation de la sécrétion de rénine.
- D. Une augmentation de force contractile du myocarde
- E. Une mydriase

Réponse :

Question N°11

La stimulation **des récepteurs muscariniques** de l'acétylcholine se traduit par :

- A. Une hypertension artérielle.
- B. Une bronchoconstriction
- C. Une diminution du péristaltisme intestinal.
- D. Une diminution des sécrétions bronchiques.
- E. Un relâchement du muscle vésical.

Réponse :

Question N°12

Parmi les signes d'imprégnation digitalique (doses thérapeutiques), on peut citer :

- A. Les troubles digestifs.
- B. La dyschromatopsie
- C. La cupule digitalique.
- D. Le raccourcissement de la systole.
- E. L'augmentation de la fréquence cardiaque.

Réponse :

Question N°13

L'utilisation du **Cardensiel® (bisoprolol)** dans le traitement de l'insuffisance cardiaque :

- A. Est indiquée en monothérapie chez l'insuffisant cardiaque.
- B. Peut réduire la mortalité des patients.
- C. Protège le cœur contre l'excès de stimulation adrénergique.
- D. Augmente le risque d'arythmie grave.
- E. Est indiquée dans l'insuffisance cardiaque décompensée.

Réponse :

Question N°14

Le Sintrom® (acénocoumarol):

- A. Est un antagoniste compétitif de la vitamine K.
- B. A un effet hypocoagulant rapide.
- C. Diminue la perméabilité capillaire.
- D. Est indiqué en association avec les oestrogènes.
- E. Traverse le placenta.

Réponse :

Question N°15

Les Bêtabloquants:

- A. Augmentent le débit cardiaque coronaire.
- B. Diminuent la consommation d'oxygène du myocarde.
- C. Augmentent l'apport sanguin dans les territoires ischémiés
- D. Entraînent une redistribution du sang en faveur de l'endocarde.
- E. Sont indiqués dans le traitement de l'angor de Prinzmetal.

Réponse :

Question N°16

Parmi les effets indésirables de l'**AlpessLP®**, on peut citer :

- A. La bradycardie
- B. Les céphalées
- C. Le phénomène de la première dose
- D. La congestion nasale
- E. L'hypokaliémie

Réponse :.....

Question N°17

Parmi les effets indésirables **des inhibiteurs calciques** on peut citer :

- A. Les céphalées.
- B. La somnolence.
- C. La toux.
- D. La protéinurie
- E. Les œdèmes malléolaires

Réponse :.....

Question N°18

Lesinhibiteurs de l'enzyme de conversion sont indiqués dans le traitement del'insuffisance cardiaque car ils :

- A. Diminuent le débit cardiaque.
- B. Empêchent l'action néfaste de l'angiotensine sur le développement de la fibrose.
- C. Inhibent l'ATPase Na⁺/K⁺ dépendante.
- D. Améliorent la pré charge et la post charge.
- E. Allongent la survie par diminution des arythmies.

Réponse :.....

Question N°19

La Cordarone® (amiodarone) :

- A. Diminue l'automatisme du nœud sinusal.
- B. Augmente la conduction au niveau des oreillettes.
- C. A un effet inotrope positif
- D. Est pauvre en iode.
- E. Est un vasodilatateur coronarien.

Réponse :.....

Question N°20

Quel est le caractère pathognomonique d'une masse anévrismale artérielle ?

- A. Battante
- B. Soufflante
- C. Expansive
- D. Frémissante
- E. Douloreuse

Réponse :

Question N°21

Quelles sont les propositions vraies dans la maladie de Léo-Buerger ?

- A. Sujet âgé
- B. Atteinte seulement des membres supérieurs
- C. Lésions artérielles distales
- D. Evolution par poussées
- E. Tabagisme occasionnel

Réponse :

Question N°22

Quels sont les moyens thérapeutiques à utiliser en première intention devant une artérite chronique des membres inférieurs stade II de Leriche et Fontaine avec des lésions sous-inguinales ?

- A. Angioplastie transluminale
- B. Amputation de membre
- C. Antiagrégants plaquettaires
- D. Vasodilatateurs périphériques
- E. Statines
- F. Inhibiteur de l'enzyme de conversion

Réponse :

QROC

Question N°23

Citez les différents moyens de protection myocardique lors d'une intervention à cœur ouvert pour remplacement valvulaire

.....
.....
.....
.....
.....

Question N°24

Citez les 5 principales lésions de la plaque athéroscléreuse compliquée.

.....
.....
.....
.....

Question N°25

Citez les deux complications majeures de la maladie athéroscléreuse.

.....
.....

Question N°26

Décrivez l'aspect macroscopique des lésions valvulaires au cours d'une endocardite rhumatismale.

.....
.....
.....

Question N°27

Donnez trois complications tardives de la communication interauriculaire ?

.....
.....
.....

Question N°28

Décrivez un malaise anoxique.

.....
.....
.....

Question N°29

Citez 2 effets indésirables communs aux antihypertenseurs centraux

.....
.....
.....

Question N°30

Expliquez l'hypokaliémie et d'alcalose lors d'un traitement par un diurétique thiazidique.

.....
.....
.....

Question N°31

Citez 2 indications de l'écho-doppler veineux.

.....
.....

Question N°32

Citez les variétés du bloc auriculo-ventriculaire du 2^{ème} degré.

.....
.....
.....

Question N°33

Citez 2 cardiopathies qui posent un diagnostic différentiel avec la cardiomyopathie dilatée primitive.

.....
.....
.....

Cas cliniques

Cas clinique 1 :

Une patiente de 35 ans présente 3 jours après un accouchement par césarienne une douleur basithoracique et une dyspnée brutale.

La pression artérielle est à 120/80 mmHg, la fréquence cardiaque est à 110/mn et il n'y a pas de signe d'insuffisance cardiaque.

Question N°34 Quel diagnostic évoquez-vous en premier? Justifiez

.....
.....
.....

Question N°35 Quels signes cliniques recherchez-vous pour étayer votre diagnostic ?

.....
.....
.....

Question N°36 Quels résultats attendez-vous des gaz du sang ?

.....
.....

Question N°37 Quel est l'examen paraclinique à demander en première intention pour confirmer le diagnostic ?

.....

Question N°38 Quel traitement pharmacologique prescrivez-vous en urgence ?

.....

Cas clinique 2 :

Mme Fatma, âgée de 78 ans, hypertendue depuis 20 ans sous Captopril 150 mg/j, consulte pour une dyspnée lors de la montée des escaliers apparue depuis 3 mois et s'aggravant progressivement.

L'examen physique note : Une TA = 165/70 mmHg, un rythme cardiaque régulier à 110/min, des râles crépitants aux 2 bases pulmonaires.

L'ECG montre une tachycardie sinusale

La radiographie du thorax montre : un cœur de volume normal (RCT = 0,45) et une redistribution vasculaire vers les sommets

Question N°39 Quel est votre diagnostic ?

.....

Question N°40 Justifiez votre réponse.

.....
.....

Question N°41 Quel examen para-clinique demandez-vous en 1^{ère} intention pour évaluer la patiente ?

.....

Question N°42 A partir des données cliniques, quel est le facteur qui a déclenché ce tableau clinique ?

.....

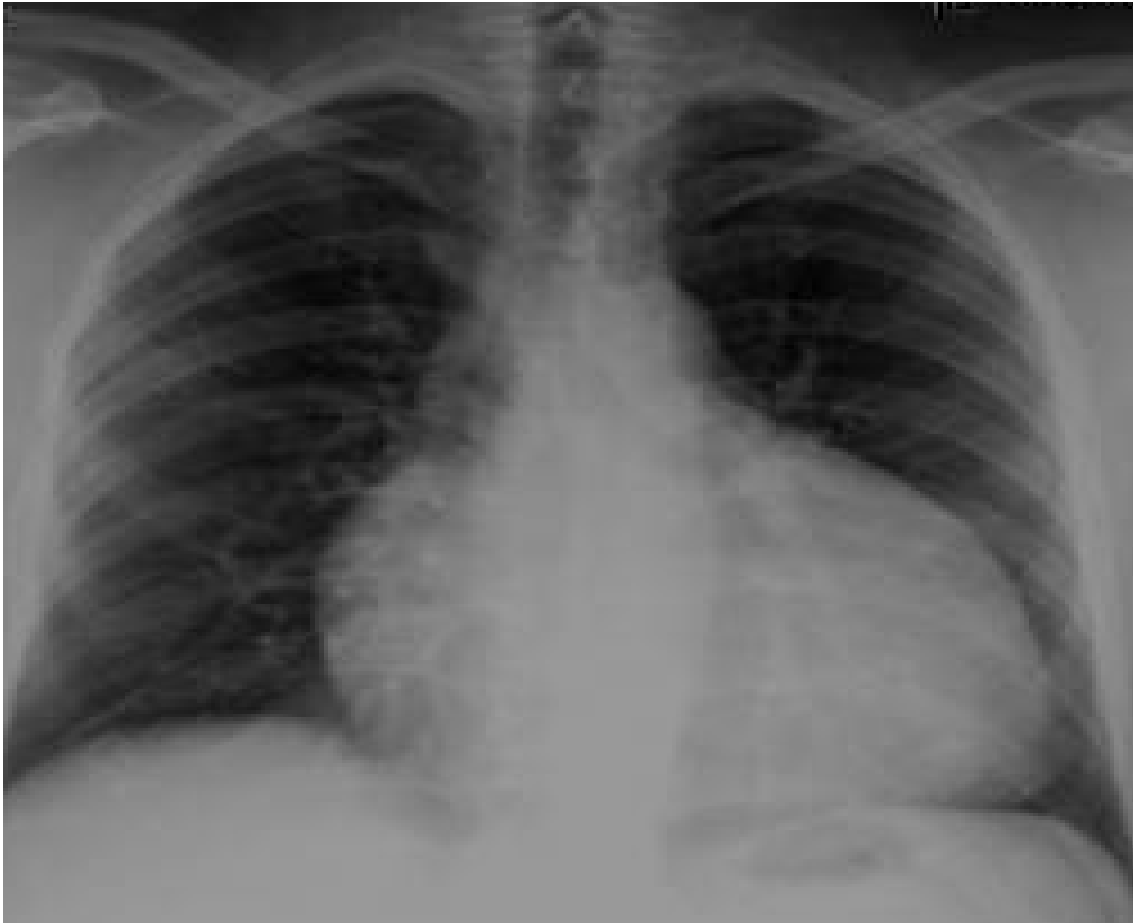Cas clinique 3 :

Mr MA âgé de 35 ans, sans antécédents pathologiques notables, s'est présenté aux urgences pour douleurs thoraciques et dyspnée évoluant depuis une semaine.

L'examen à l'admission trouve :

- Un fébricule à 38°, Fréquence cardiaque à 120 bpm, une pression artérielle à 90/70 mm Hg
- Il existe par ailleurs une turgescence des veines jugulaires, une hépatomégalie douloureuse et un reflux hépato jugulaire.

Voici sa radiographie de thorax pratiquée en ville.



Question N°43 Interprétez la radiographie de thorax.

.....
.....

Question N°44 Quel diagnostic suspectez-vous ? Argumentez.

.....
.....
.....

Question N°45 Quel est l'examen à pratiquer en urgence pour confirmer le diagnostic ?

.....

Question N°46 Quelle sera alors votre conduite à tenir ?

.....
.....

Cas clinique 4 :

Patient âgé de 72 ans, hypertendu et diabétique consulte pour dyspnée d'effort stade II de la NYHA évoluant depuis six mois. A l'examen un souffle diastolique au foyer aortique, pression artérielle à 150/40 mmHg.

A l'ECG rythme régulier sinusal sans trouble de la repolarisation.

Question N°47 Quel est votre diagnostic ?

.....

Question N°48 Relevez dans l'énoncé les signes de gravité de cette valvulopathie ?

.....

.....

Question N°49 Les explorations confirment la sévérité de la valvulopathie. Vous décidez d'opérer votre patient. Que lui proposez-vous? Justifiez votre réponse.

.....

.....

Cas clinique 5 :

Madame F.D âgée de 76 ans, hypertendue irrégulièrement traitée, se présente aux urgences pour des douleurs thoraciques rétrosternales violentes permanentes à irradiation postérieure évoluant depuis une heure.

L'examen retrouve une patiente angoissée, une tension artérielle à 200/110 mmHg aux deux membres supérieurs et une hémiparésie droite. L'auscultation cardiaque trouve un souffle diastolique au foyer aortique, les pouls périphériques sont présents au membre inférieur droit et aucun pouls n'est perçu au membre inférieur gauche.

L'électrocardiogramme est normal ; les troponines sont négatives et la radiographie du thorax montre un élargissement du médiastin supérieur.

Question N°50 Quel diagnostic faut-il évoquer ?

- A. Embolie pulmonaire.
- B. Pneumothorax gauche.
- C. Infarctus du myocarde.
- D. Dissection aigue de l'aorte.
- E. Epanchement péricardique aigu.

Réponse :

Question N°51 Quels examens complémentaires doivent être pratiqués en urgence pour confirmer le diagnostic :

- A. Aortographie.
- B. Scintigraphie myocardique.
- C. Coronarographie.
- D. Echocardiographie.
- E. Angio-Tomodensitométrie thoracique.

Réponse :

Question N°52 Le diagnostic positif étant posé, quels sont les moyens thérapeutiques qui doivent être instaurés dans les brefs délais :

- A. Fibrinolytiques.
- B. Antihypertenseurs.
- C. Antalgiques.
- D. Traitement chirurgical.
- E. Héparinothérapie.

Réponse :

Question N°53 En l'absence de traitement, quelles sont les complications immédiates qui peuvent survenir chez cette patiente :

- A. Rupture de la paroi libre du ventricule gauche.
- B. Tamponnade.
- C. Anévrysme de l'aorte ascendante.
- D. Infarctus mésentérique.
- E. Insuffisance mitrale.

Réponse :

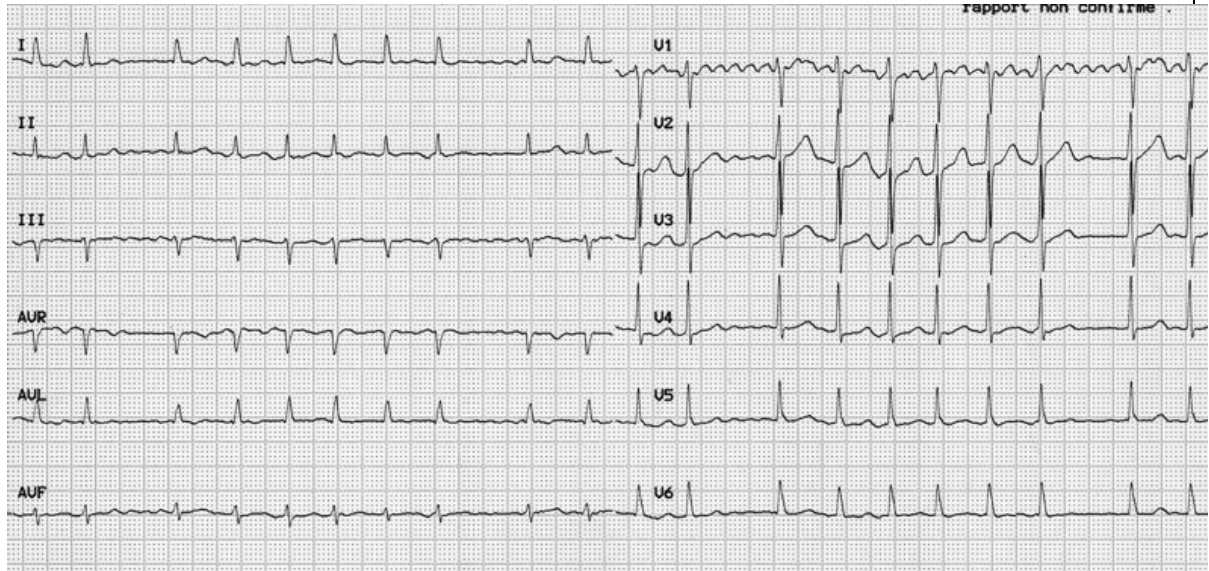
Question N°54 Quelle étiologie faut-il évoquer en premier lieu chez cette patiente ?

- A. Maladie de Takayashu.
- B. Maladie de Marfan.
- C. Athérosclérose.
- D. Maladie de Horton.
- E. Endocardite infectieuse.

Réponse :

Cas clinique 6 :

Une patiente âgée de 72 ans hypertendue sous Ramipril, diabétique consulte pour palpitations. L'examen trouve une patiente eupnéique, une pression artérielle à 15/9 cmHg, à l'auscultation cardiaque un rythme irrégulier sans bruits surajoutés, une auscultation pulmonaire normale. Voici son ECG :



Question N°55 Relevez les anomalies sur cet électrocardiogramme. Quel est votre diagnostic ?

.....
.....

Question N°56 Enumérez les facteurs de risque thrombo-emboliques chez cette patiente.

.....
.....
.....

Question N°57 Proposez un protocole pharmacologique de cardioversion.

.....
.....
.....

Question N°58 Quelles sont les précautions à prendre avant la cardioversion pharmacologique ?

.....
.....

Cas clinique 7 :

Une patiente ayant bénéficié d'un pace maker double chambre il ya 2 mois, présente une fièvre depuis 10 jours. L'examen trouve une cicatrice propre. La biologie montre une CRP élevée et une hyperleucocytose. Le diagnostic d'endocardite infectieuse sur pacemaker a été retenu.

Question N°59 Quel germe responsable de l'endocardite suspectez-vous ?

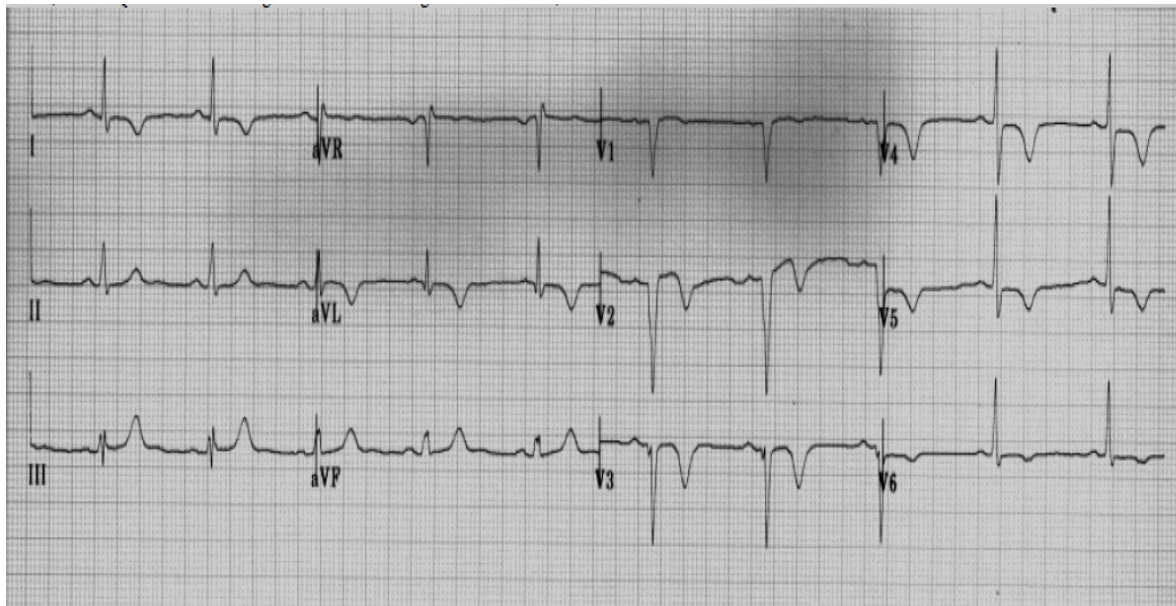
.....
.....

Question N°60 Quelle sera votre conduite vis-à-vis du pace maker ?

.....
.....

Cas clinique 8:

Monsieur A, âgé de 74 ans, chiqueur de neffa, consulte pour des épigastralgies isolées apparues depuis quatre jours. Son examen cardiovasculaire est normal en dehors d'une pression artérielle à 162/87 mmHg. Voici son ECG.



Question N°61 Relevez les anomalies sur cet électrocardiogramme.

.....
.....

Question N°62 Quel est votre diagnostic ?

.....
.....

