

Cours De Résidanat

Sujet:57

Péritonites aiguës

Physiopathologie, Diagnostic, Orientations thérapeutiques.

Objectifs :

- 1- Définir les péritonites aiguës (PA)
- 2- Expliquer les mécanismes étiopathogéniques des PA
- 3- Expliquer les conséquences physiopathologiques des PA
- 4- Décrire les aspects anatomopathologiques des PA
- 5- Préciser les éléments cliniques permettant de poser le diagnostic d'une PA
- 6- Apprécier sur les données cliniques et paracliniques la gravité d'une PA
- 7- Etablir le diagnostic étiologique d'une PA à partir des données cliniques et paracliniques
- 8- Planifier la prise en charge thérapeutique d'une PA dans ses différentes formes cliniques

I. Introduction : (*objectif n°1*)

Les péritonites aiguës (PA) se définissent comme étant l'inflammation aiguë généralisée ou localisée de la séreuse péritonéale le plus souvent d'origine infectieuse. Il s'agit d'une urgence chirurgicale fréquente et grave pouvant mettre en jeu le pronostic vital du malade. Le diagnostic est basé sur la clinique en recherchant typiquement une contracture abdominale ou parfois une défense. Il est primordial de savoir poser à temps le diagnostic d'une PA et d'entamer rapidement les mesures thérapeutiques afin d'améliorer le pronostic. Le diagnostic est plus difficile dans les formes asthéniques ou bien dans les péritonites postopératoires indiquant le recours aux examens d'imagerie représentés par l'échographie mais surtout par le scanner abdominal. Les étiologies sont multiples, le diagnostic étiologique est important à rechercher en se référant à l'anamnèse, à l'examen clinique et aux examens complémentaires. Le traitement est chirurgical encadré par la réanimation avec antibiothérapie pré per et postopératoires. La chirurgie consiste à supprimer la suppuration intra péritonéale et éradiquer sa cause. Le pronostic est conditionné par le terrain, l'étiologie, le délai ainsi que la qualité de la prise en charge.

II. Etiopathogénie des péritonites aiguës (*objectif n°2*)

Les péritonites aiguës peuvent se voir à tout âge quelque soit le sexe.

A. Selon le mode de contamination :

On distingue selon la classification de Hambourg (annexe 1) trois types de PA ; les péritonites primitives, les péritonites secondaires et les péritonites tertiaires.

Les péritonites primitives sont très rares (1 - 2%) ; les péritonites secondaires sont la règle (98%) et elles représentent environ 7% des syndromes douloureux aigus de l'abdomen chez l'adulte. Les péritonites tertiaires correspondent à des infections abdominales persistantes malgré un traitement bien conduit

1. Les péritonites bactériennes secondaires :

Elles sont les plus fréquentes et sont dues à une cause locale qui se traduit par une inoculation chimique ou septique à partir d'un viscère abdominal. Cette inoculation peut avoir lieu soit par perforation ou par diffusion. Ce type de PA survient souvent spontanément, elles sont rarement iatrogènes, post traumatiques ou postopératoires. Ce sont des infections polymicrobiennes liées à la flore intestinale pathogène : entérobactéries

N° Validation : 0757202020

(Escherichia coli) et anaérobies (Bacteroides fragilis) dont la virulence est accrue par une synergie aéro-anaérobie.

La cause la plus fréquente des péritonites secondaires est l'appendicite compliquée, puis viennent les perforations d'ulcères gastroduodénaux vus tardivement, les sigmoïdites et les autres infections digestives ou gynécologiques.

Les péritonites secondaires peuvent aussi être consécutives à un acte opératoire abdominal (péritonites post opératoires). Elles sont les plus graves et sont généralement secondaires :

- * soit à une désunion d'une anastomose digestive favorisée par une malfaçon technique
- * soit une surinfection d'une collection de sang ou de lymphes favorisée par un défaut d'hémostase et ou un drainage abdominal inadéquat.

2. Les péritonites bactériennes primitives :

Ce sont des PA rares et surviennent en l'absence de foyer infectieux primaire intra abdominal ou de solution de continuité du tube digestif. La contamination péritonéale se fait souvent par voie hématogène au cours d'une septicémie, plus rarement par translocation bactérienne. Ce sont des infections à un seul germe : cette flore monomorphe est caractéristique des péritonites primitives ; moins de 10% des péritonites primitives sont des infections polymicrobiennes (les germes en cause sont le streptocoque ou le pneumocoque chez l'enfant, et les entérobactéries chez l'adulte : le BK est aujourd'hui exceptionnellement en cause). Les péritonites primitives s'observent chez les tuberculeux, les diabétiques, les patients qui présentent un syndrome néphrotique, et l'étiologie la plus fréquente est l'infection de l'ascite chez le cirrhotique qui se définit par un nombre de polynucléaires supérieur à 250 par mm³ d'ascite, avec une flore monomorphe à l'examen direct. Leur diagnostic est difficile (douleurs abdominales vagues, légère défense, fébricule...)

3. Les péritonites tertiaires :

Les péritonites tertiaires correspondent à des infections abdominales persistantes malgré un traitement bien conduit (antibiothérapie adaptée et éradication du foyer primitif abdominal par une ou plusieurs interventions). La cavité abdominale est surinfectée par des micro-organismes peu virulents mais devenus résistants ou des levures. Ces péritonites sont fréquemment associées à un syndrome de défaillance multiviscérale.

B. Selon la diffusion de la péritonite :

On distingue

- Les péritonites généralisées à toute la cavité péritonéale

N° Validation : 0757202020

- Les péritonites localisées dont la formation est entre autre expliquée par des particularités anatomiques et physiologique de la cavité abdominale qui sont :

*l'existence d'une région déclive comme le cul de sac de Douglas

*les courants intra-péritonéaux préférentiels

* la présence au moment de l'inspiration d'une zone de pression négative sous le diaphragme alors que dans le reste de l'abdomen règne une pression positive.

*le cloisonnement de la cavité péritonéale, la circonscription du foyer lésionnel par l'inflammation du péritoine et la sécrétion de fibrine qui engendre l'agglutination des surfaces péritonéales autour du foyer septique le transformant en un abcès localisé exclu du reste de la cavité.

Parmi les péritonites localisées les plus fréquentes :

*les abcès sous phréniques qui peuvent succéder à un abcès du foie ou de la rate ou compliquer une intervention chirurgicale portant le plus souvent sur un viscère sus mésentérique.

*les abcès du Douglas qui peuvent succéder à une suppuration annexielle par exemple ou compliquer un geste chirurgical tel qu'une appendicectomie.

III. Physiopathologie : (objectif n°3) (annexe 2)

A. Les moyens de défense du péritoine :

Le péritoine est une séreuse qui tapisse la cavité péritonéale et se réfléchit au contact des viscères. Il se comporte comme une membrane semi perméable qui réalise une surface d'échange très étendue. Il y'a d'importantes capacités de défense :

*transformation phagocytaire des cellules péritonéales

* exsudat diluant des germes ayant une action bactérienne

* capacités adhérentielles obturant les brèches intestinales, cloisonnant le péritoine.

*réaction fibrinaire source d'adhérences

B. Les différents types de péritonites :

Selon la nature de l'agression péritonéale, on distingue deux types de péritonites.

1. Les péritonites chimiques :

Le type en est la perforation digestive haute gastrique ou duodénale, par la perforation va s'écouler un liquide caustique acide ou alcalin, (acidité gastrique, suc pancréatique, bile et sels biliaires) et va engendrer une véritable brûlure chimique interne. Cette brûlure entraîne :

- une altération des capillaires péritonéaux qui provoquent la sécrétion dans la cavité péritonéale d'un liquide riche en protéine et en électrolytes, notamment Na⁺ elle provoque

N° Validation : 0757202020

également une séquestration dans et sous l'épaisseur du péritoine pariétal et viscéral d'une importante quantité de liquide secondaire à l'œdème et l'inflammation. Il se constitue alors un 3ème secteur à l'origine d'une hypovolémie avec hyponatrémie qui s'aggrave au fur et à mesure que se prolonge l'inflammation péritonéale.

- un iléus paralytique à l'origine d'une accumulation d'eau et d'électrolytes dans la lumière digestive associée à une diminution de l'absorption intestinale et des vomissements qui aggravent l'hypovolémie.

Au début, le liquide d'origine digestive haute est peu septique, puis il se surinfecte et la péritonite devient bactérienne au bout de 6 heures.

En fonction du site de la perforation ou de la fuite digestive la concentration bactérienne varie énormément : plus la perforation est distale, plus la péritonite est septique.

- Estomac : 10³ germes/ml
- Jéjunum : 10²-10⁴/ml
- Iléon : 10⁶-10⁷/ml
- Colon : 10¹² bactéries/g de selles

2. Les péritonites bactériennes :

Le type en est la perforation digestive moyenne ou basse, iléale ou colique. A travers la perforation, s'écoule du liquide fécal ou iléal qui contient une concentration élevée de germes aérobies et anaérobies. On va assister à une inflammation péritonéale intense entraînant une séquestration liquidienne avec apparition d'un 3ème secteur, d'un iléus paralytique et d'une hypovolémie.

Ces germes sont dotés d'endotoxines qui vont passer dans la circulation générale à travers la séreuse péritonéale, vont entraîner une vaso-dilatation périphérique, une diminution du retour veineux et une défaillance myocardique contribuant à l'installation d'un état de choc septique.

C. Les manifestations secondaires à la péritonite :

Les PA retentissent sur les grandes fonctions de l'organisme

1. La défaillance circulatoire : provient de

- L'hypovolémie : due au 3ème secteur et aggravée par les vomissements
- L'action des endotoxines qui altèrent les résistances périphériques
- L'incompétence myocardique

Cette défaillance circulatoire aboutit à un état de choc grave qui est au début réversible sous l'effet du traitement puis rapidement irréversible.

N° Validation : 0757202020

2. La défaillance rénale aiguë :

L'IRA oligurique ou anurique est directement liée à l'hypovolémie, elle est le plus souvent fonctionnelle et est liée à l'ischémie rénale corticale avec baisse de la filtration glomérulaire, le choc infectieux peut provoquer une IRA organique par néphropathie tubulo-interstitielle.

3. La défaillance respiratoire aiguë :

L'insuffisance respiratoire aiguë provient initialement d'une diminution de la ventilation par action mécanique directe : distension de l'abdomen, contracture de la paroi et diminution du jeu diaphragmatique. Secondairement, l'hypoxie est aggravée par l'acidose métabolique, alors que la péritonite septique provoque un accroissement des besoins en oxygène des tissus.

4. La défaillance métabolique aiguë :

Il apparaît une acidose métabolique, une hyperlactatémie, par diminution de la perfusion et de l'oxygénation des tissus. Il s'installe des altérations de la coagulation, abaissement des facteurs du complexe prothrombinique (II, V, VII, X), du taux de fibrine et du nombre des plaquettes.

5. La défaillance hépatique : se traduit par

- L'altération de la fonction de coagulation
- L'ictère variable mixte avec choléstase et cytolyse

6. La défaillance nutritionnelle :

- Perte pondérale > 1000 g par jour
- Perte azotée
- Augmentation massive des besoins caloriques et protidiques

7. L'hémorragie digestive :

Elle est de mauvais pronostic dans le contexte lié au stress (gastrite hémorragique), elle est favorisée par les troubles de la coagulation ou des lésions pré existantes (ulcère)

8. Les troubles neurologiques :

Fréquents à type d'obnubilation et de délire liés à l'hypoxie, l'hypovolémie et l'action des toxines bactériennes sur le cerveau.

IV. Anatomopathologie : (*objectif n°4*) (annexe 3)

La réaction initiale à la dissémination microbienne provoque en quelques heures une dilatation capillaire et une augmentation de la perméabilité péritonéale. Un épanchement liquidien septique se forme dans la zone inflammatoire. La richesse en fibrine de cet épanchement et les replis péritonéaux physiologiques favorisent la localisation du processus aboutissant à une péritonite localisée. Une concentration élevée de micro-organismes, un système immunitaire

N° Validation : 0757202020

déficient ou une contamination par des germes particulièrement virulents peut conduire à une diffusion du processus infectieux à l'ensemble de la cavité péritonéale.

- L'épanchement liquidien peut être d'abondance variable, louche ou franchement purulent, diffus à toute la cavité péritonéale ou localisé en sous phrénique dans le Douglas ou entre les anses.
- Une hyper vascularisation du péritoine pariétal et viscéral ainsi que les méso et le grand épiploon.
- Des fausses membranes témoignant de l'exsudat fibrino-leucocytaire, elles sont blanchâtres, épaisses, adhérentes à la séreuse.
- Distension des anses intestinales qui sont épaisses, lourdes et succulentes. Elles sont fragiles, avec risque de lésions au cours de la manipulation chirurgicale qui doit être douce et attentive. Cette modification explique aussi que la réalisation d'une suture digestive dans la péritonite aboutit inéluctablement à un lâchage de celle-ci, sauf en cas de suture d'ulcère perforé.

V. Clinique : (objectifs n°5, 6)

Forme type : péritonite aiguë généralisée vue tôt de l'adulte sans préjuger de l'étiologie

A. Tableau clinique :

1. Signes fonctionnels :

- a) La douleur abdominale : constitue le maître symptôme. A début variable, brutale, violente ou plus progressive. Elle est souvent permanente avec des paroxysmes. Elle peut être diffuse d'emblée soit débiter de façon localisée à un quadrant de l'abdomen et diffuser secondairement à tout l'abdomen, son siège initial oriente vers une étiologie.
- b) Les vomissements : sont précoces et bilieux
- c) L'arrêt des matières et des gaz : traduit l'iléus paralytique, est plus tardif et parfois remplacé par une diarrhée.

2. Signes généraux :

a- Etat général :

Rapidement altéré, le malade est figé, il a un faciès tiré avec des lèvres sèches, des yeux excavés, un pincement des ailes du nez. C'est le classique **faciès péritonéal**.

b- La fièvre :

Soit absente, soit présente autour de 39/40°, parfois, elle est remplacée par une hypothermie de mauvais pronostic.

c- Les signes physiques :

L'examen abdominal est le temps fondamental du diagnostic, doit se faire sur un patient dévêtu en décubitus dorsal sur un plan dur. Les bras tendus le long du corps, cuisses en légère abduction et jambes en semi-flexion.

*Inspection :

L'abdomen est immobile, ne respire pas

Les muscles droits sont contractés et saillants sous la peau visibles surtout chez le sujet maigre.

*Palpation :

Pratiquée avec douceur, les mains réchauffées et posées bien à plat sur l'abdomen.

Met en évidence la contracture abdominale qui est une rigidité pariétale réflexe, tonique, permanente, invincible et douloureuse réalisant un véritable ventre de bois.

Parfois, la contracture est remplacée par une défense généralisée qui est une contraction musculaire réflexe, déclenchée par la douleur que réveille la palpation profonde et que l'on peut vaincre par la palpation si l'on insiste doucement et progressivement. Elle se reproduit dès qu'on reprend la palpation.

La défense a la même signification sémiologique que la contracture.

*Le toucher rectal :

Réveille une douleur vive au niveau du cul de sac de DOUGLAS et possède la même signification que la contracture.

Au terme de cet examen, le diagnostic de PA est généralement porté, il faut apprécier le retentissement général de la péritonite, hospitaliser le patient dans un milieu de réanimation chirurgicale et entamer la réanimation.

***L'appréciation du retentissement général de la péritonite est faite par :**

- La prise de la tension artérielle et du pouls
- la recherche des signes périphériques de choc tel qu'une cyanose des extrémités ou des marbrures cutanées au niveau du genou.
- Une auscultation cardiaque et pulmonaire et appréciation de l'importance de la polypnée.

N° Validation : 0757202020

L'intensité de la réanimation sera fonction de l'importance du retentissement.

Une surveillance est entamée en attendant l'intervention, elle a pour but de juger de l'efficacité de la réanimation. Cette surveillance se fera essentiellement sur la TA, le rythme cardiaque et la diurèse.

B. Les examens complémentaires :

En l'absence de choc, quelques examens paracliniques simples peuvent aider à la prise en charge en précisant la cause et le retentissement de la péritonite. Le diagnostic de péritonite est clinique chez un malade ayant une contracture, la normalité des examens paracliniques ne doit pas remettre en cause le diagnostic.

a. Examens biologiques :

Ils n'ont aucune valeur diagnostique mais permettent d'évaluer la gravité de la péritonite (insuffisance rénale, déshydratation, acidose métabolique), son retentissement infectieux (hyperleucocytose) et d'aider à la prise en charge anesthésique.

b. Radiographies d'abdomen sans préparation :

Réalisées avec une radiographie de thorax de face (ou des clichés centrés sur les coupes), elles ont pour but de rechercher un pneumopéritoine visible sous la forme d'un croissant clair gazeux sous-diaphragmatique uni- ou bilatéral, signant la perforation d'un organe creux. En cas d'épanchement liquidien associé, un niveau hydro-aérique sous-diaphragmatique peut remplacer l'image de pneumopéritoine. La péritonite s'accompagne le plus souvent de signes d'iléus avec une dilatation gazeuse du grêle. Si la présence d'un pneumopéritoine associé à des signes péritonéaux affirme la perforation d'un organe creux, toutes les péritonites ne s'accompagnent pas d'un pneumopéritoine. Avec la disponibilité actuelle des scanners en urgence 24 h/24, les radiographies sans préparation sont de moins en moins pratiquées dans ce contexte.

c. Scanner abdominal :

Il est utile lorsque l'examen clinique est douteux (immunodéprimé, péritonite asthénique du vieillard) ou difficile (obèse, péritonite postopératoire, traumatisé de l'abdomen). Il peut aider au diagnostic en mettant en évidence un petit pneumopéritoine non visible sur les radiographies standard ou un épanchement liquidien intra-abdominal. Il peut également montrer des signes liés à la cause : diverticulite, infiltration péri-appendiculaire... De ce fait, il est de plus en plus souvent fait en première intention avant l'Abdomen sans préparation (celui-ci devenant inutile). Il est cependant nécessaire de vérifier auparavant la bonne qualité de la fonction rénale. Si celle-ci est altérée, il doit être fait sans injection de produit de contraste. Dans cette forme typique,

N° Validation : 0757202020

les examens complémentaires sont peu utiles pour le diagnostic positif, leur intérêt est d'apprécier le retentissement de la péritonite.

Le patient étant hospitalisé en milieu de réanimation chirurgicale avec mise en route de surveillance :

- *TA, pouls et si besoin PVC
- * la diurèse horaire après mise d'une sonde vésicale
- *prise de la température
- *appréciation la quantité de liquide par la sonde gastrique

La réanimation est entamée, une enquête étiologique est démarrée. L'orientation étiologique sera fonction de l'âge du patient, des antécédents, du mode de début de la douleur et de l'existence ou non de fièvre.

VI. Diagnostic de gravité(*objectif n°6*)

Les éléments de gravité d'une péritonite aiguë peuvent dépendre du terrain, de l'état clinique du patient au moment du diagnostic, du bilan biologique, du diagnostic étiologique et de la rapidité de mise en œuvre des mesures thérapeutiques. Ainsi on peut dégager comme éléments de gravité :

- Terrain (diabète, coronaropathie, immunodépression, défaillance d'un système...)
- Éléments cliniques :
 - ✓ Etat de choc
 - ✓ Détresse respiratoire
 - ✓ Détresse neurologique
- Biologiques :
 - ✓ Insuffisance rénale
 - ✓ Troubles ioniques
 - ✓ Insuffisance respiratoire
 - ✓ Acidose métabolique
 - ✓ Troubles de l'hémostase (baisse du TP, thrombopénie)
- Etiologique :
 - ✓ Péritonites stercorales
 - ✓ Péritonites dues à une complication néoplasique

N° Validation : 0757202020

VII. Formes cliniques : (objectif n°5)

A. Selon le mode de contamination :

1. Les péritonites par perforation :

Elles sont caractérisées par un début brutal par une douleur très vive en coup de poignard, syncopale, associée à une contracture abdominale. Le type en est la perforation d'un ulcère duodénal.

2. Les péritonites par diffusion :

Le début est plus progressif, la douleur est généralisée, toujours maximale au niveau où elle a débuté. La contracture est remplacée par une défense généralisée, le type en est la péritonite appendiculaire.

3. Les péritonites primitives :

Cette forme est l'apanage de l'enfant de bas âge, la contamination de la cavité péritonéale se fait par voie hématogène, les germes en causes sont des cocci gram(+), essentiellement le pneumocoque et le streptocoque. On leur assimile la surinfection du liquide d'ascite chez le cirrhotique.

Les péritonites primitives peuvent bénéficier théoriquement d'une antibiothérapie seule mais dans la pratique, le diagnostic de péritonite primitive est porté en per opératoire en l'absence de foyer primitif intra péritonéal ou de solution de continuité digestive.

B. Les formes symptomatiques :

1. Les formes occlusives :

Elles sont marquées par la prédominance des signes occlusifs avec vomissements répétés, un arrêt du transit, l'abdomen est distendu, les signes péritonéaux sont discrets.

Le TR est habituellement douloureux, il a une grande valeur diagnostique.

2. Les formes asthéniques :

Elles sont l'apanage du sujet âgé ou porteur de tares. Les signes généraux sont au 1^{er} plan, les signes physiques sont discrets, le TR qui est généralement douloureux va trouver un bombement du cul de sac de Douglas témoignant de l'épanchement intra péritonéal.

Les examens morphologiques habituellement demandés sont l'échographie à la recherche d'un épanchement mais surtout le scanner avec opacification digestive et vasculaire utile à la fois pour la confirmation diagnostique et la recherche étiologique.

3. Les formes toxiques :

Elles sont marquées par la discordance entre les signes généraux très marqués et des signes fonctionnels et physiques discrets.

N° Validation : 0757202020

Sur le plan général, il existe : un état de torpeur ou d'obnubilation, le faciès est terreux, les extrémités sont cyanosées. La TA est basse avec pincement de la différentielle, le pouls est rapide et filant.

Sur le plan respiratoire, il existe une polypnée avec battement des ailes du nez.

L'examen physique trouve une discrète douleur abdominale, une sensibilité ou parfois une défense localisée.

Le type en est certaines péritonites appendiculaires ou certaines péritonites chez des patients tarés.

C. Les péritonites localisées :

1. L'abcès sous phrénique :

Il associe aux signes infectieux généraux, des signes abdominaux et thoraciques.

La douleur est sous costale spontanée ou provoquée par la percussion, à la palpation l'abdomen est souple, indolore. Un hoquet peut se voir et traduit l'irritation phrénique au contact du foyer de suppuration.

La radiographie d'ASP peut montrer un niveau hydro-aérique sous phrénique fortement évocateur mais celui-ci est inconstant.

La radiographie du thorax montre un épanchement pleural réactionnel à l'abcès sous phrénique et/ou la présence de petites bandes d'atélectasies.

L'échographie montre l'abcès, elle peut être gênée par les gaz en cas de ralentissement du transit et l'iléus paralytique.

La TDM montre l'abcès sous forme d'une image hypodense contenant des bulles gazeuses. Ces deux derniers examens permettent dans certains cas d'éviter la chirurgie en pratiquant des ponctions ou des ponctions drainages percutanées.

2. L'abcès de Douglas :

Le tableau clinique est fait de douleurs hypogastriques, évoluant dans un contexte fébrile alors que la palpation est normale.

La dysurie et la pollakiurie sont fréquentes à cause de l'irritation vésicale au contact de l'abcès. Un ténesme rectal est souvent présent.

Le TR permet de suspecter le diagnostic, on perçoit à travers la paroi rectale antérieure une tuméfaction fluctuante très douloureuse.

L'échographie et le scanner confirment le diagnostic.

L'abcès du Douglas peut être drainé par rectotomie par voie trans-anale ou par colpotomie postérieure par voie trans-vaginale.

VIII. Diagnostic étiologique : (objectif n°7)

1. Péritonites par perforation d'ulcère gastro duodénal :

C'est la cause la plus fréquente des péritonites généralisées. La douleur initiale a un début brutal, en coup de poignard, de siège épigastrique et se généralise rapidement à tout l'abdomen. L'examen révèle une contracture abdominale avec un état général relativement conservé et une absence de fièvre initialement. Selon les antécédents, on distingue les patients dont l'ulcère est connu, exploré et traité, les patients dont la douleur est évocatrice par sa rythmicité, sa périodicité et son accalmie par l'alimentation.

Enfin, les patients chez qui la perforation révèle la maladie ulcéreuse.

L'ASP montre un pneumopéritoine dans 70% des cas, mais son absence ne permet pas d'éliminer la perforation puisqu'elle peut être colmatée par un organe voisin.

2. La péritonite appendiculaire :

Dans la forme franche aiguë purulente, elle peut se voir à tout âge chez le patient sans antécédents digestifs. Elle se manifeste par une douleur à point de départ iliaque droit, qui se généralise rapidement à tout l'abdomen.

L'examen révèle une défense généralisée à maximum au niveau de la fosse iliaque droite avec une fièvre autour de 39°.

L'interrogatoire trouve fréquemment une notion de retard de consultation ou un retard de diagnostic qui a laissé évoluer une appendicite vers une péritonite.

3. La péritonite biliaire :

Elle se voit volontiers chez un sujet âgé mais elle peut se voir chez des sujets plus jeunes de 40 ou 50 ans.

L'interrogatoire trouve des antécédents de lithiase biliaire connue ou suspectée devant des douleurs de l'hypochondre droit, post prandiales tardives à irradiation scapulaire droite.

Le début de la symptomatologie est fait par des douleurs de l'hypochondre droit qui diffusent progressivement à tout l'abdomen.

La fièvre est élevée autour de 39°, 40°

Les signes péritonéaux sont présents sous forme d'une défense généralisée maximale au niveau de l'hypochondre droit. Mais certaines formes peuvent évoluer à bas bruit.

L'état général s'altère rapidement, le pronostic des péritonites biliaires est grave, la prévention est basée sur la cholécystectomie pour toute lithiase vésiculaire symptomatique.

N° Validation : 0757202020

4. Les péritonites d'origine jéjuno iléale :

Les étiologies sont nombreuses et dans chaque situation, il y'a des signes cliniques particuliers.

Les causes les plus fréquentes sont :

- Les perforations d'anses volvulées et sphacélées
- Les perforations traumatiques, surtout suite à une contusion abdominale, le diagnostic est souvent difficile et les signes de début sont souvent discrets.
- Les perforations par tumeur de l'intestin grêle ou maladie de crohn
- Perforation infectieuse telle que celle compliquant une fièvre typhoïde

5. Péritonites d'origine colique :

Sont généralement l'apanage du sujet âgé, les étiologies sont nombreuses dominées par les perforations compliquant un cancer colique ; les péritonites au cours de la maladie diverticulaire colique et les péritonites compliquant une colite aigue grave.

Les conséquences physiopathologiques sont importantes, elles s'installent rapidement avec un retentissement général rapide surtout s'il s'agit de sujet âgé et porteur de tares.

a) Péritonite d'origine néoplasique :

Ont un taux de mortalité élevé, car elles surviennent chez des patients âgés en mauvais état général.

*les perforations tumorales : sont le fait de cancer étendu localement mais dont l'extension à distance peut être limitée.

*les perforations diastatiques : siégeant par ordre de fréquence décroissant sur le caecum, le colon transverse et le sigmoïde.

b) Perforations diverticulaires :

Il s'agit d'une perforation d'un diverticule, soit d'une perforation d'un abcès ou d'une pseudo tumeur diverticulaire.

Il s'agit d'une péritonite purulente ou pyostercorale avec de nombreux germes. Le diagnostic est souvent retardé, ce qui aggrave le pronostic.

c) Les péritonites au cours des colites aiguës :

Elle survient chez les patients immunodéprimés (sous corticoïde, sidéen)

L'origine est soit virale, bactérienne ou parasitaire ou dans le cadre de colites spécifiques. Le pronostic est mauvais dû souvent à un retard de prise en charge chirurgicale.

Il s'agit soit d'une péritonite purulente associée à une ou plusieurs perforations bouchées, soit une péritonite pyostercorale par rupture en péritoine libre.

La mortalité est de 20 à 50%.

N° Validation : 0757202020

d) Colites ischémique :

Il s'agit d'une ischémie colique d'origine artérielle, souvent après chirurgie de l'aorte, elle survient après ligature de l'artère mésentérique inférieure.

e) Volvulus du sigmoïde ou du caecum :

f) Perforation sur fécalome :

Survient chez les grands vieillards atteints de constipation d'origine neurologique ou idiopathique.

g) Perforation iatrogène :

Souvent après coloscopie.

6. Péritonites d'origine génitales :

Il s'agit surtout de femmes porteuses de dispositif intra utérin ou ayant des antécédents d'infection type salpingite, endométrite ou suite à des manœuvres endo-utérines.

Le tableau clinique est celui de douleur abdomino-pelvienne qui prédomine à l'hypogastre et diffuse vers le haut de l'abdomen.

La température est souvent à 39°, mais peut être normale. Les vomissements sont fréquents.

L'examen de l'abdomen révèle une défense ou une contracture sus pubienne alors que la partie sus ombilicale est peu douloureuse.

Il existe un météorisme sous ombilical.

Au T V, les culs de sac latéraux sont empâtés et douloureux, et la mobilisation utérine est très douloureuse. Il faut chercher un bombement du cul de sac de Douglas.

Il existe habituellement des pertes vaginales fétides et colorées.

L'examen au spéculum montre que le vagin et le col sont rouges. Il y'a des pertes fétides parfois mêlées à du sang qui s'écoulent de l'orifice cervical.

L'examen bactériologique y révèle une flore aéro-anaérobie variée.

L'existence d'antécédents génitaux tels qu'une salpingite, pose de stérilet, d'exploration endo-utérine ou d'interruption de grossesse fait évoquer une origine génitale de cette péritonite.

Plusieurs lésions peuvent se compliquer de péritonite génitale : salpingite aiguë purulente, rupture d'un pyosalpinx ou d'un kyste infecté de l'ovaire.

7. Péritonites post opératoires :

Il s'agit d'une complication grave pouvant survenir après toute intervention chirurgicale, intéressant l'étage abdominal ou pelvien. Le plus souvent secondaire à une désunion d'anastomose ou de sutures ou à une surinfection d'une collection mal drainée. Le diagnostic

N° Validation : 0757202020

est souvent difficile, les signes généraux sont au premier plan à type de fièvre, de perturbations hémodynamiques et de manifestations respiratoires.

Les signes physiques sont souvent difficiles à interpréter chez un opéré récent à type de douleurs ou de météorisme. Parfois il existe un écoulement anormal par un orifice de drainage, une augmentation du volume d'aspiration digestive ou une diarrhée précoce qui évoque le diagnostic.

Les perturbations biologiques sont précoces à type d'hyponatrémie, hypokaliémie, d'une ascension de l'urémie et une augmentation des chiffres des globules blancs.

La péritonite post opératoire doit être évoquée chaque fois que les suites opératoires sont perturbées. Les examens morphologiques et essentiellement le scanner avec opacification digestive et vasculaire prennent tout leur intérêt pour établir le diagnostic. La prise en charge chirurgicale encadrée par une réanimation, doit être précoce avant l'installation des défaillances multi viscérales qui sont de mauvais pronostic.

IX. Traitement : (objectif n°8)

A. Buts :

- . Corriger dans les délais les plus courts les troubles et les conséquences générales de la péritonite.
- . Traiter la péritonite
- . Supprimer si possible la cause

B. Moyens :

1. Le traitement médical :

Il a pour but de corriger rapidement les troubles hydro-électrolytiques, de lutter contre la diffusion systémique de l'infection par une antibiothérapie et de juguler les défaillances viscérales.

Ce traitement médical doit être énergique et de courte durée pour pouvoir amener en salle d'opération un malade équilibré pouvant subir une anesthésie générale dans les meilleures conditions, il sera poursuivi en per et en post opératoire.

a) Correction des désordres hydro-électrolytique :

Par la pose d'un abord veineux, d'une sonde gastrique pour aspiration digestive, et d'une sonde vésicale pour le recueil de la diurèse horaire. S'il existe une cardiopathie ou si un remplissage massif est prévu, un cathéter veineux central doit être mis en place pour la mesure de la PVC.

N° Validation : 0757202020

Le débit des perfusions est à adapter en fonction de l'importance des pertes hydro électrolytiques estimées sur la clinique (sécheresse des muqueuses, plis cutané...) et sur la biologie (urée, hématicrite, ionogramme...)

b) Traitement des défaillances viscérales :

La défaillance circulatoire est traitée par un remplissage vasculaire rapide sous contrôle TA, pouls, PVC, diurèse horaire et si besoin par administration de drogues vaso actives (dopamine, dobutamine...)

La défaillance rénale : après correction de la défaillance circulatoire, la diurèse démarre habituellement. En cas d'oligurie persistante, l'administration de diurétiques à action rapide type furosémide peut faire déclencher la diurèse.

La défaillance respiratoire justifie l'intubation nasotrachéale et l'assistance ventilatoire.

c) L'antibiothérapie : (annexe 5)

Elle doit être massive, administrée par voie IV et active sur les germes habituellement en cause, il faut redouter les germes gram(-) et les anaérobies.

On donnera soit une association d'une bêta-lactamine, d'un aminoside et du métronidazole, soit de l'amoxicilline-acide clavulanique et d'un aminoside. Cette antibiothérapie sera adaptée ensuite aux résultats des prélèvements per opératoires.

2. Le traitement chirurgical :

Le but du traitement chirurgical est de supprimer la cause de la contamination septique et de nettoyer la cavité péritonéale.

a) **Voie d'abord** :

Elle doit être une exploration complète de cavité péritonéale. C'est habituellement une large médiane sus et sous ombilicale pour les péritonites généralisées.

Dès l'ouverture de la cavité péritonéale, un prélèvement de pus est mis en culture sur milieu aéro-anaérobie.

La cœlioscopie : actuellement, à coté de la voie d'abord classique, la cœlioscopie prend de plus en plus de place, elle a l'avantage d'être non délabrante, permettant aussi bien de faire la toilette péritonéale et de traiter certaines étiologies (appendicite, ulcère perforé). Il est préférable de pratiquer une « open cœlioscopie ». Il faut toutefois éviter la voie laparoscopique en cas d'un syndrome infectieux sévère avec tendance à l'état de choc septique.

b) **La suppression de la cause contaminante** :

La première règle de sécurité est de s'abstenir de toute anastomose ou suture en milieu septique, lorsque la péritonite septique diffuse est confirmée.

N° Validation : 0757202020

La deuxième règle de sécurité consiste à ne pas aggraver les dégâts par des débridements exagérés et préférer les lavages abondants de la cavité péritonéale.

La toilette péritonéale comprend l'aspiration de la totalité de l'épanchement péritonéal, et l'irrigation abondante avec du sérum physiologique tiède jusqu'à obtenir un liquide d'aspiration clair.

L'anesthésiste doit être prévenu et le gonflage du ballonnet de la sonde d'intubation doit être vérifié vu le risque d'inhalation.

c) **Traitement étiologique :**

- Péritonite appendiculaire :

Laparotomie médiane ou cœlioscopie

Appendicectomie ; toilette péritonéale allant des coupoles diaphragmatiques au cul de sac de Douglas

Antibiothérapie visant les aérobies et les anaérobies

***Remarque :** on ne peut pas traiter une péritonite appendiculaire par une incision de Mac Burney chez l'adulte.

- Péritonites biliaires :

*cholécystectomie

*toilette péritonéale

*drainage sous hépatique et sous phrénique

*exploration de la voie biliaire principale : si obstacle, désobstruction et drainage biliaire externe.

La meilleure prévention est la cholécystectomie pour toute lithiase symptomatique.

- Péritonite d'origine colique

○ par perforation diverticulaire :

*soit extériorisation de la perforation en colostomie

*soit suture de la perforation, drainage de contact et colostomie d'amont

*soit une toilette sous cœlioscopie et drainage de contact

*soit exérèse lésionnelle (sigmoïdectomie) sans rétablissement de la continuité : Hartmann.

○ Péritonite d'origine néoplasique :

Ne jamais rétablir la continuité digestive

Colon droit : hémicolectomie droite avec colostomie et iléostomie

Colon gauche : résection colique gauche : double stomie ou Hartmann

N° Validation : 0757202020

Les perforations diastatiques : compliquent souvent le cancer du colon gauche avec perforation caecale nécessitant une colectomie avec iléostomie, associées soit à une sigmoïdostomie ou Hartmann

○ Péritonites compliquant l'évolution de colites aiguës graves :

Le geste sur l'intestin comporte une colectomie subtotale avec iléostomie, et sigmoïdostomie.

- Péritonite d'origine génitale :

*antibiothérapie triple par voie IV

*ablation d'un pyosalpinx, drainage pelvien

*le traitement doit être conservateur d'autant plus que la femme est jeune.

- Péritonite post opératoire :

*péritonite généralisée : reprise par laparotomie, toilette péritonéale +/- stomies et drainage.

Pas de suture digestive

*abcès de Douglas : drainage soit par colpotomie postérieure chez la femme, soit par rectotomie chez l'homme ou l'enfant.

*Abcès sous phrénique : drainage percutané ou chirurgical.

C. C) Indications : (annexe 4)

- Péritonite secondaire diffuse :

- Réanimation, antibiothérapie puis
- Chirurgie : toilette péritonéale et éradication du foyer septique

- Péritonite localisée (abcès) :

- Réanimation, antibiothérapie
- Drainage :
 - percutané radioguidé si accessible
 - colpotomie, rectotomie pour abcès du Douglas
- Chirurgie si non accessible ou échec

- Péritonite primitive :

- Réanimation et antibiothérapie secondairement adaptée aux résultats des prélèvements bactériologiques
- Ablation d'un cathéter de dialyse péritonéale

X. Conclusion :

La péritonite aiguë est une urgence fréquente et grave. Son diagnostic repose sur l'examen clinique qui doit être bien conduit. Certaines formes cliniques sont de diagnostic difficile et

N° Validation : 0757202020

nécessitent le recours aux examens complémentaires et notamment le scanner abdominal. Le traitement est chirurgical encadré par une réanimation qui sera plus intensive en cas de défaillances multi viscérales ou en présence de tares.

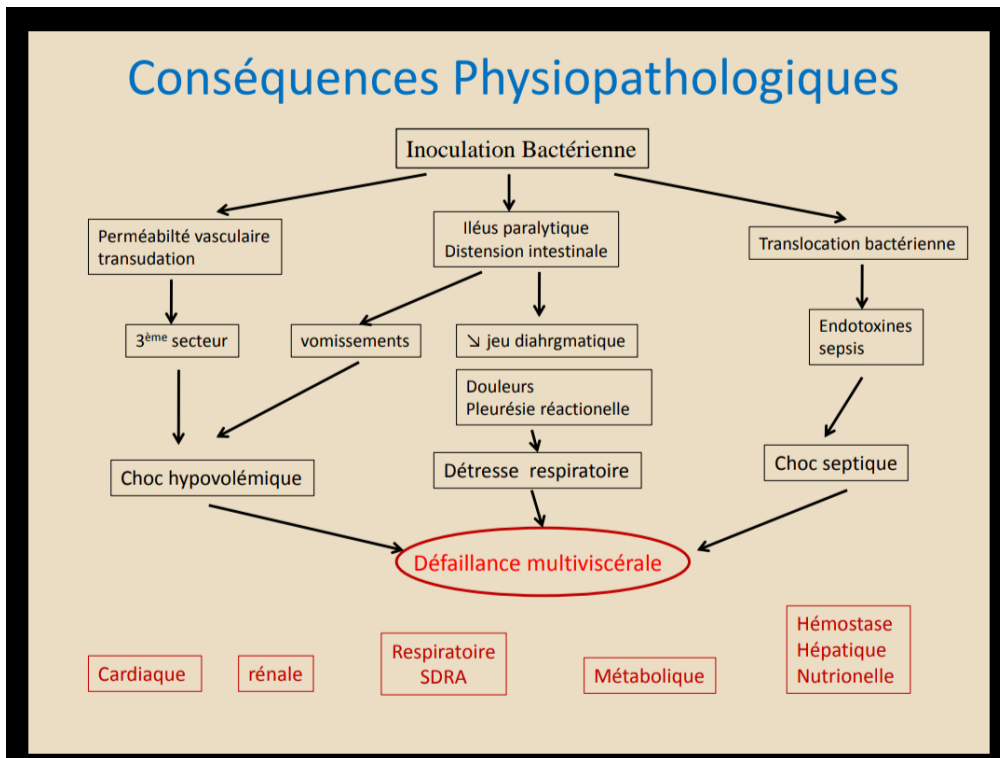
L'amélioration du pronostic passe par un diagnostic précoce basé sur un examen clinique soigneux qui, à lui seul, peut porter l'indication opératoire.

ANNEXES

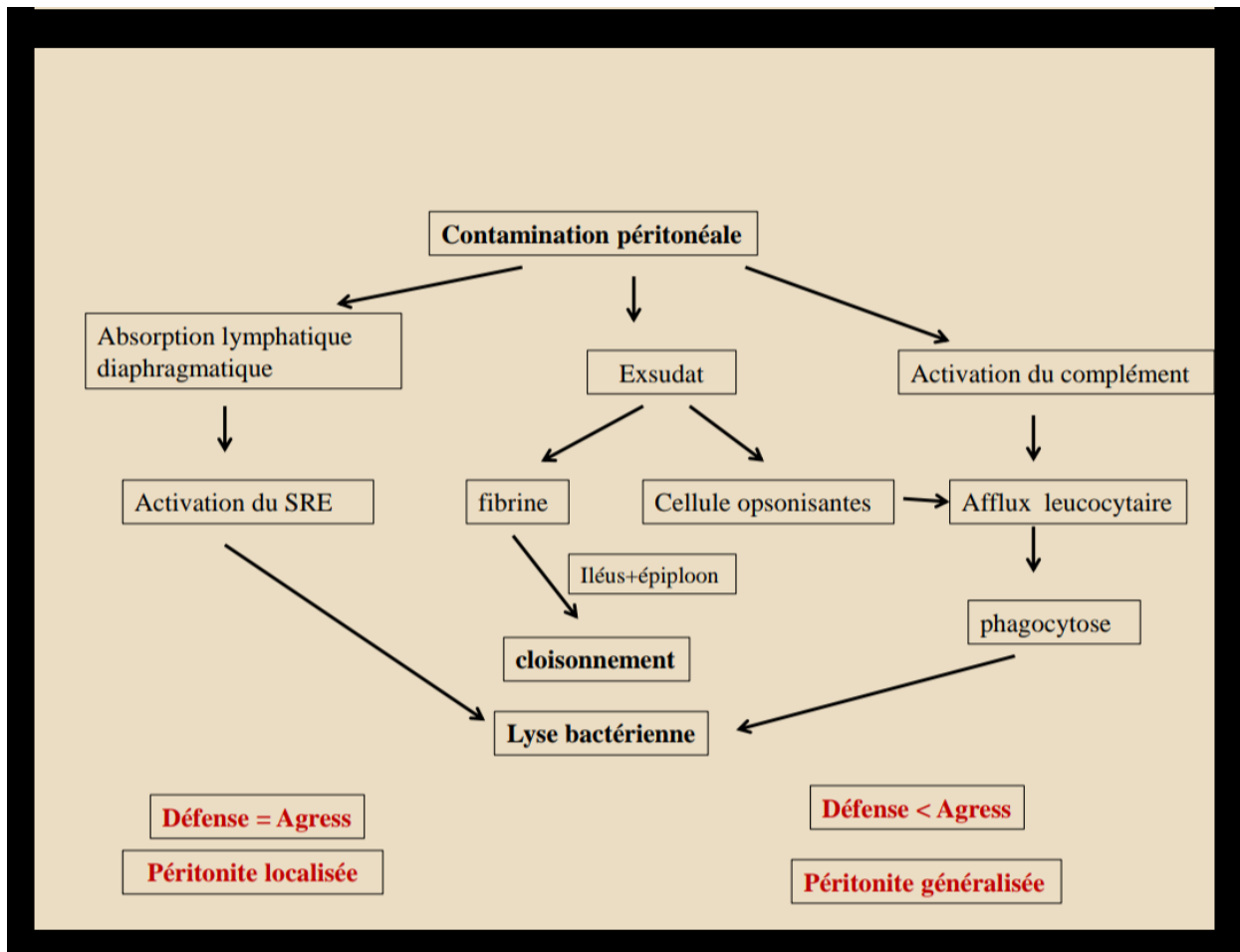
Annexe 1 : Classification de Hambourg

Tableau I. Classification de Hambourg.	
Péritonite primitive	<ul style="list-style-type: none"> · Spontanée de l'enfant · Bactérienne spontanée du cirrhotique · Tuberculeuse · Cathéter de dialyse péritonéale
Péritonite secondaire	<ul style="list-style-type: none"> · Perforation intra-péritonéale <ul style="list-style-type: none"> - Perforation gastro-intestinale - Nécrose de paroi intestinale - Pelvi-péritonite · Postopératoire <ul style="list-style-type: none"> - Lâchage d'anastomose - Lâchage de suture - Lâchage de moignon - Iatrogénie : perforation per endoscopique, radiologie interventionnelle · Post-traumatique <ul style="list-style-type: none"> - Traumatisme fermé - Traumatisme par plaie pénétrante
Péritonite tertiaire	<ul style="list-style-type: none"> · Évolution péjorative d'une péritonite secondaire.

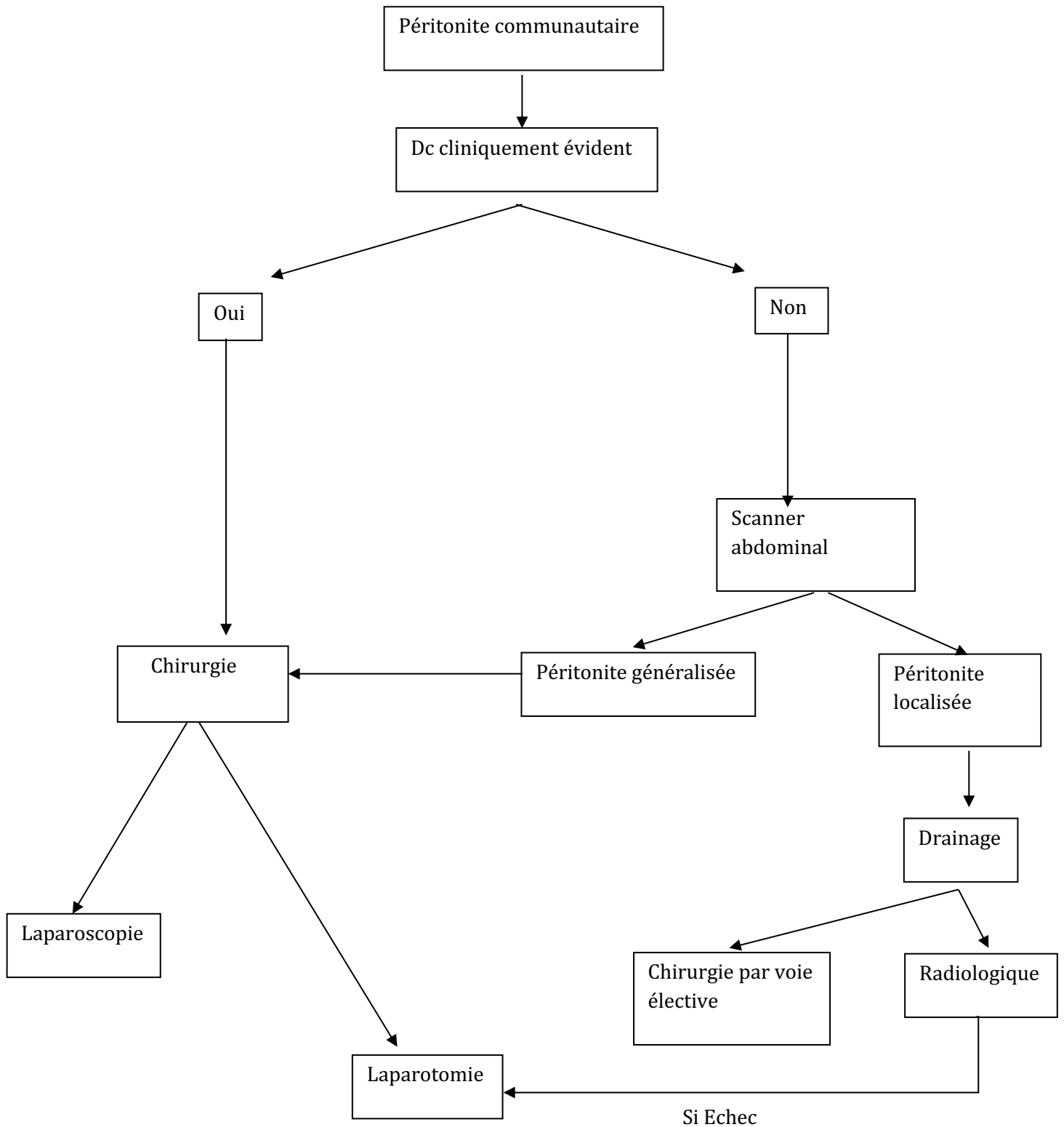
Annexe 2 : conséquences physiopathologiques des péritonites aiguës



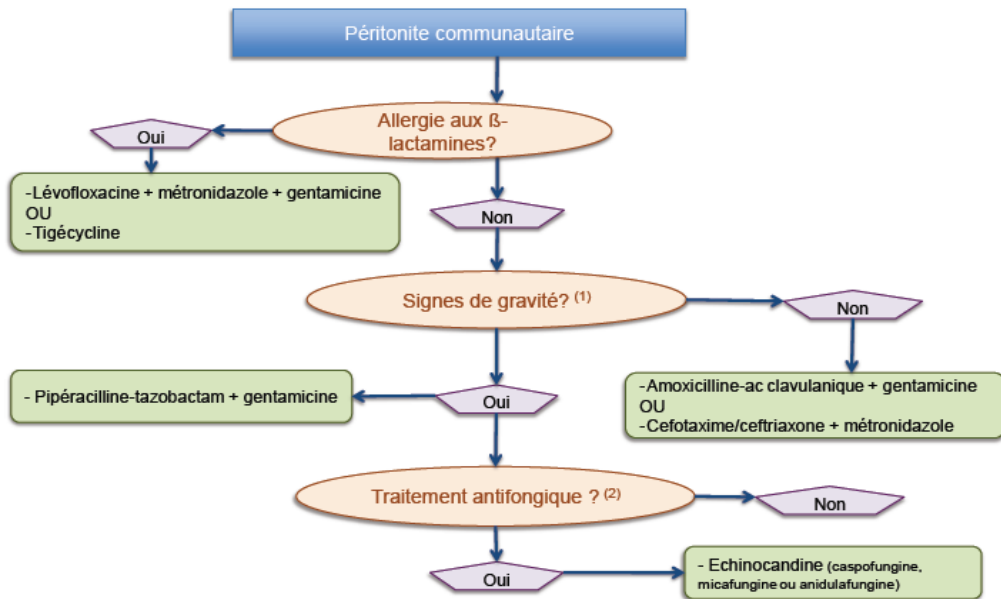
Annexe 3 : physiopathologie de la péritonite aigue



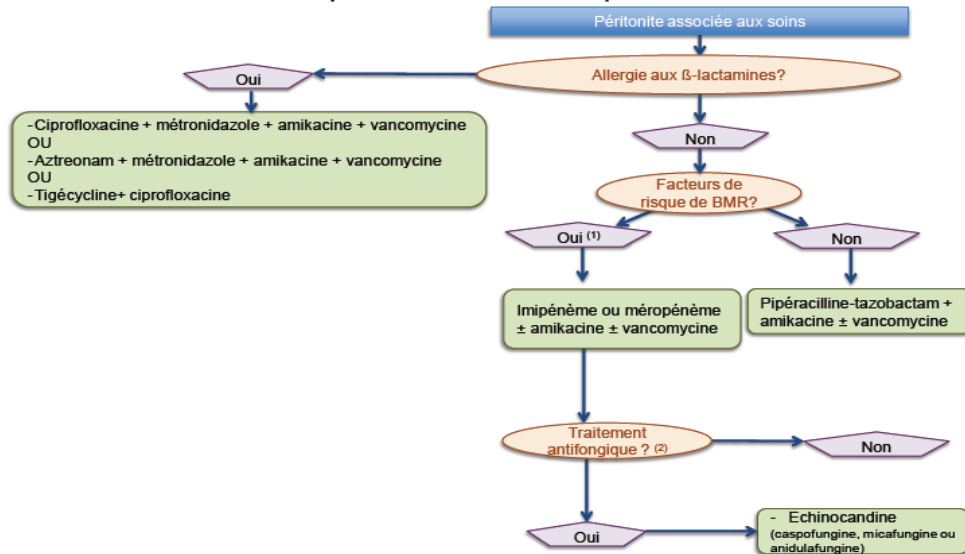
Annexe 4 : Algorithme de prise en charge de la péritonite communautaire



Traitement anti-infectieux probabiliste en cas de péritonite communautaire



Traitement anti-infectieux probabiliste en cas de péritonite associée aux soins



Annexe 5 : SFAR 2014 : conférence de consensus concernant la prise en charge des infections intra-abdominales