

# Cours De Résidanat

## Sujet : 64

### Splénomégalies

Physiopathologie, Diagnostic

#### OBJECTIFS

- 1- Etablir le diagnostic positif d'une splénomégalie à partir des données cliniques et radiologiques.
- 2-Expliquer les mécanismes physiopathologiques à l'origine d'une splénomégalie.
- 3-Décrire les circonstances de découverte d'une splénomégalie.
- 4-Différencier par l'examen clinique et l'imagerie médicale une splénomégalie d'une autre masse de l'hypochondre gauche.
- 5- Réunir les arguments anamnestiques et cliniques permettant l'orientation du diagnostic étiologique en fonction de l'âge.
- 6- Planifier les examens complémentaires à réaliser chez un patient présentant une splénomégalie, en fonction de l'orientation étiologique.

### **Introduction :**

La rate est un organe lymphoïde secondaire très vascularisé, d'environ 150 à 200 g, non palpable à l'état normal. C'est un organe intrapéritonéal, situé dans l'hypochondre gauche. Sa taille normale est habituellement de 12 cm de longueur.

La splénomégalie ou augmentation de taille de la rate, qui devient palpable, est toujours anormale, et la cause de cette splénomégalie doit être recherchée.

La démarche diagnostique intègre des éléments cliniques, biologiques et d'imagerie, orientés en fonction du contexte clinique.

### **1. Etablir le diagnostic positif d'une splénomégalie à partir des données cliniques et radiologiques.**

Le diagnostic d'une splénomégalie est avant tout clinique et repose sur la palpation.

Pour rechercher une splénomégalie, il convient d'examiner le patient alors qu'il est en décubitus dorsal, à plat, éventuellement les genoux fléchis afin que l'abdomen soit convenablement détendu, l'examineur étant placé du côté droit du patient, et palper l'abdomen avec la main droite bien à plat en remontant de la fosse iliaque jusque sous l'hypochondre gauche.

La palpation, en décubitus dorsal, trouve une masse de l'hypochondre gauche, superficielle, mobile avec la respiration, au bord antérieur crénelé.

Le débord splénique doit être mesuré, à partir du rebord costal sur la ligne mamelonnaire jusqu'au point le plus extrême de la rate, à l'aide d'un mètre ruban.

On peut sensibiliser l'examen en installant le patient en décubitus latéral droit, sa cuisse gauche étant fléchie à 45°. Une « pointe de rate » peut être palpée en fin d'inspiration profonde, les doigts de l'examineur étant placés en crochet sous le rebord costal.

L'imagerie n'est pas indispensable pour confirmer la splénomégalie, mais elle permet en outre une mesure tridimensionnelle et le calcul du volume splénique, et apporte en plus des renseignements sur la structure de la rate (homogène ou non) et des autres organes intra-abdominaux.

Elle a une utilité diagnostique en cas de doute ou dans les cas difficiles (ascite, obésité, paroi abdominale tonique).

L'échographie abdominale confirme la nature splénique de la masse palpée, visualise la taille de la rate et renseigne sur l'homogénéité (kyste, hématome), et visualisera d'éventuelles

N° Validation : 0764202025

anomalies associées (hépatomégalie, adénopathies profondes, signes d'hypertension portale). Elle permet de retenir la splénomégalie quand la flèche échographique est  $\geq 13$  cm.

## 2. Expliquer les mécanismes physiopathologiques à l'origine d'une splénomégalie.

Les fonctions de la rate sont multiples et localisées dans diverses structures spléniques :

- fonction lymphoïde : élaboration de la réponse humorale et de la réponse cellulaire innée (cellules *natural killer* [NK]) dans la pulpe blanche de la rate formée par les follicules lymphoïdes ;
- fonction myéloïde : clairance sanguine des hématies sénescents ou recouvertes d'anticorps, des débris cellulaires (en témoignent les corps de Jolly ou corps de Heinz présents sur le frottis sanguin après splénectomie ou en cas d'asplénie fonctionnelle) et de micro-organismes infectieux par opsonisation dans la pulpe rouge, très riches en macrophages et monocytes ;
- filtre vasculaire : réservoir des plaquettes (30 % du pool circulant environ), stockage du fer, des facteurs V et VIII, drainage vasculaire vers le système porte dans les sinus veineux.

Plusieurs mécanismes sont impliqués dans le développement d'une splénomégalie :

- Une hyperplasie splénique liée à l'augmentation de la fonction macrophagique réactionnel à une hyperhémolyse, un agent infectieux, une pathologie inflammatoire ;
- Une augmentation de la pression dans le système porte ou la veine splénique entraîne une congestion splénique secondaire,
- Une métaplasie myéloïde de la rate (ou reprise de la fonction hématopoïétique), primitive ou secondaire.
- Une prolifération cellulaire maligne (lymphoïde++)
- Une surcharge lors de certaines maladies métaboliques.

Les conséquences de la splénomégalie sont :

- Hypersplénisme : cytopénies modérées par séquestration splénique variable des 3 lignées avec hyperdestruction, avec une moelle normale.
- Hémodilution : par augmentation du volume plasmatique liée au volume splénique et la stimulation du système rénine-angiotensine par hypoperfusion rénale.
- Hypertension portale d'apport : par création d'un shunt artério-veineux porte par augmentation du débit sanguin splénique.
- Diminution des taux de facteur V et de cholestérol

## 3. Décrire les circonstances de découverte d'une splénomégalie.

N° Validation : 0764202025

La splénomégalie est le plus souvent indolore. Elle peut être découverte dans diverses circonstances :

- par l'examen clinique, de manière fortuite ou devant un tableau clinique évocateur conduisant à la recherche d'emblée d'une grosse rate (fièvre, hépatomégalie, adénopathies périphériques, hypertension portale, ictère cutanéomuqueux) ;
- par des troubles fonctionnels : pesanteur ou douleur de l'hypochondre gauche augmentée à l'inspiration profonde et irradiant en bretelle vers l'épaule gauche, signes digestifs (sensation de plénitude gastrique, troubles dyspeptiques voire des douleurs abdominales)
- à la suite de diverses modifications de l'hémogramme : thrombopénie, leucopénie, leuconeutropénie, anémie, voire une pancytopenie (en cas d'hypersplénisme), présence de cellules anormales dans le sang;
  
- beaucoup plus rarement, par certaines complications qui peuvent être révélatrices :
  - l'infarctus splénique, se manifestant par des douleurs du flanc et/ou basithoraciques gauches (fièvre souvent présente ; l'échographie ou le scanner confirme le diagnostic) ;
  - la rupture de la rate, se manifestant par un tableau de choc hémorragique, souvent précédé par des douleurs qui doivent faire rechercher un hématome sous-capsulaire splénique par l'échographie ou le scanner.

#### **4. Différencier par l'examen clinique et l'imagerie médicale une splénomégalie d'une autre masse de l'hypochondre gauche.**

La découverte d'une masse de l'hypochondre gauche doit faire également évoquer :

- Un Gros rein gauche : mais la masse est plus postérieure, avec contact lombaire, immobile à l'inspiration profonde ;
- Une tumeur de l'angle colique gauche est parfois antérieure mais immobile, avec un pôle inférieur mal limité et un bord antérieur non crénelé ;
- Un kyste ou une tumeur de la queue du pancréas
- Une hypertrophie du lobe gauche hépatique

En cas de doute diagnostique clinique, l'imagerie (scanner abdominopelvien) permet d'authentifier le diagnostic.

## 5. Réunir les arguments anamnestiques et cliniques permettant l'orientation du diagnostic étiologique en fonction de l'âge.

### 5.1. Splénomégalie d'origine infectieuse:

#### 5.1.1. Infections bactériennes:

➤ Septicémie à germes pyogènes:

- Fièvre constante oscillante parfois frissons
- SPLÉNOMÉGALIE modérée douloureuse

. NFS : Hyperleucocytose+ myélémie

. Hémocultures++

➤ Endocardites bactériennes:

- Fièvre constante tenace
- Sujet porteur de valvulopathie+
- Porte d'entrée le plus souvent dentaire ou ORL

. Echographie cardiaque++

➤ Fièvre typhoïde:

- Contexte d'épidémie avec fièvre en plateau
- Splénomégalie modérée avec troubles digestifs
- Leucopénie évocatrice
- Sérologie de Widal confirme le diagnostic

➤ Brucellose:

- Notion de contagé alimentaire ou professionnel
- Fièvre ondulante suduro-algique
- Splénomégalie modérée
- Leucopénie évocatrice
- Sérologie de Wright confirme le diagnostic

➤ Tuberculose des organes hématopoïétiques:

- Contexte infectieux sévère
- Malade cachectique, altération de l'état général avec hépatosplénomégalie.
- Pancytopénie ou hyperleucocytose avec myélémie.
- Diagnostic: par biopsie ostéo-médullaire (BOM) ou ponction biopsie du foie (PBF) qui met en évidence la présence de granulome tuberculoïde avec nécrose caséuse ou par la mise en évidence de BK par myéloculture

➤ Autres: Rickettsiose, leptospirose

### 5.1.2. Infections parasitaires :

#### ➤ Leishmaniose viscérale :

. La leishmaniose viscérale (LV) est une infection généralisée atteignant les organes profonds du système réticulo-hématopéitique en particulier la rate, le foie et les ganglions lymphatiques.

. C'est une parasitose due à un protozoaire flagellé du genre *Leishmania*, transmis à l'homme par la piqûre de petits diptères hématophages, le phlébotome.

. En Tunisie, la LV est un problème de santé publique en raison d'un taux de mortalité relativement élevé estimé entre 2 et 5%. Elle sévit sous la forme méditerranéenne infantile touchant essentiellement les enfants âgés de moins de 5 ans.

#### Sur le plan clinique :

##### ▪ LV méditerranéenne infantile

Le portage asymptomatique est la forme la plus fréquente.

- Période d'incubation : silencieuse, de quelques jours à plusieurs mois.

- Phase d'état : le tableau clinique associe typiquement : triade

- Fièvre irrégulière (fièvre folle, anarchique)
- Splénomégalie ferme, lisse, indolore pouvant dépasser l'ombilic ou même la ligne médiane
- Pâleur cireuse témoignant de l'anémie

D'autres signes peuvent être associés :

- Altération de l'état général
- Hépatomégalie dans 50% des cas
- Adénopathies : inconstantes

L'évolution est fatale en absence de traitement

##### ▪ LV méditerranéenne de l'adulte

Il s'agit essentiellement d'adultes immunodéprimés tels que les greffés d'organes, les patients sous corticoïdes et particulièrement les sujets HIV+. Il s'agit donc d'une infection opportuniste. Cette co-infection VIH-leishmaniose se voit surtout chez les toxicomanes au Sud de l'Europe. Le tableau clinique est parfois trompeur avec des localisations inhabituelles intestinales, pulmonaires ou cutanées.

### Diagnostic de la LV :

Le diagnostic, orienté par le tableau clinique, des notions épidémiologiques, des signes biologiques non spécifiques, repose sur des arguments parasitologiques et/ou immunologiques.

- Eléments d'orientation (Diagnostic non spécifique)

- NFS : Anémie est l'atteinte la plus fréquente, leuco neutropénie, thrombopénie, pancytopenie

-Syndrome inflammatoire : VS accélérée, CRP élevée

-EPP : hypergammaglobulinémie polyclonale

- Diagnostic direct: Mise en évidence du parasite ou de son ADN :

#### 1. Prélèvements

- Moelle osseuse+++ : par ponction sternale ou ponction-biopsie de la crête iliaque chez l'enfant

- Rate (très sensible mais risque hémorragique), foie, ganglions+/-

- Sang périphérique (intérêt chez le HIV+)

#### 2 .Examen microscopique direct

Les frottis sont colorés au MGG pour la mise en évidence des leishmanies.

#### 3. Culture sur milieux spécifiques (Intérêt : rattraper les faux négatifs de l'examen direct)

#### 4. Biologie moléculaire :

La PCR peut être pratiquée sur sang périphérique avec une sensibilité proche de 100%, ce qui évite la ponction de moelle osseuse. .

- Diagnostic immunologique: la sérologie

Plusieurs techniques sérologiques peuvent être utilisées telles que l'immunofluorescence indirecte, l'ELISA, le Western Blot et les tests de diagnostic rapides.

➤ Paludisme:

La splénomégalie peut se voir au cours :

- de l'accès palustre : Il s'agit d'une urgence diagnostique et thérapeutique qui doit être évoquée devant toute symptomatologie fébrile, de retour d'une zone d'endémie palustre. Le diagnostic repose sur le frottis sanguin couplé à la goutte épaisse et les tests de diagnostic rapide.

- du paludisme viscéral évolutif : il s'agit d'une manifestation chronique touchant l'enfant en zone d'endémie ou l'adulte non prémuni soumis à des inoculations parasitaires répétées et mal traité. La splénomégalie étant importante. Le diagnostic est apporté essentiellement par la sérologie.

- de la splénomégalie palustre hyperréactive : il s'agit d'une splénomégalie avec hypersplénisme responsable de pancytopenie. La sérologie est fortement positive.

N° Validation : 0764202025

➤ Kyste hydatique splénique :

Le diagnostic est apporté par la sérologie hydatique et l'imagerie.

➤ Abscès amibien splénique : la splénomégalie est douloureuse et fébrile avec des signes pulmonaires de la base gauche. Le diagnostic repose sur la sérologie et l'imagerie.

➤ Autres : une splénomégalie chronique peut se voir au cours des bilharzioses hépatospléniques et de la distomatose hépato-biliaire.

### 5.1.3. Infections Virales :

➤ Mononucléose infectieuse:

· Angine à fausses membranes avec ADP cervicales postérieures

· SMG dans 50% des cas

· NFS : Hyperleucocytose avec lymphocytose et monocytose

· Au frottis sanguin : présence de lymphocytes hyperbasophiles

· Diagnostic : MNI test, sérologie EBV

➤ Fièvres éruptives de l'enfant:

Les manifestations cutané-muqueuses orientent le diagnostic : varicelle, rougeole, rubéole.

➤ Hépatites virales (A,B,C et E):

· Contexte clinique évocateur: asthénie, ictère, cytolyse hépatique

· Confirmation du diagnostic par les sérologies virales

➤ Infection à cytomegalovirus :

· Il s'agit le plus souvent d'un terrain particulier d'immunodépression avec syndrome poly ganglionnaire et splénomégalie souvent modérée

· Diagnostic : Antigénémie CMV et/ou PCR.

➤ Infection à VIH : contexte évocateur, sérologie VIH.

### 5.2. Splénomégalie d'origine inflammatoire:

→SMG modérée + syndrome inflammatoire biologique+/- fièvre au long cours

➤ Maladie de Still:SMG modérée dans un contexte de maladie générale avec rash cutané, synovite inflammatoire, péricardite

➤ Lupus érythémateux systémique : la splénomégalie est souvent associée à d'autres signes (Polyarthralgies, érythème du visage, manifestations néphrologiques, cytopénies auto-immunes).

Bilan : anticorps antinucléaires, anti DNA, VS, EPP, biopsie cutanée,...



- Maladie périodique : accès fébriles avec douleurs abdominales et / ou articulaires.
- Syndrome de Felty:  
SMG modérée dans un contexte de polyarthrite rhumatoïde avec neutropénie profonde
- Sarcoïdose :  
.Atteinte poly viscérale surtout pulmonaire avec SMG présente dans 15% des cas.  
.Confirmation histologique du diagnostic qui met en évidence la présence de granulome épithélioïde et géliganto-cellulaire sans nécrose caséuse.

### 5.3. Splénomégalie par hypertension portale (HTP):

Devant une splénomégalie, il faut évoquer l'origine hypertensive en présence de signes clinico-biologiques et morphologiques d'hypertension portale (HTP) qui sont:

**Cliniquement : la triade** - Splénomégalie/ Circulation veineuse collatérale abdominale/ Ascite.

**Biologiquement** : des cytopénies généralement modérées:

Thrombopénie+++ et/ou anémie normo ou macrocytaire régénérative et/ou leucopénie liés à l'hypersplénisme.

**L'Echographie abdominale** : Circulation collatérale abdominale profonde porto-cave, splénomégalie homogène, dilatation du tronc porte, ascite (HTP)

**-FOGD** : Varices œsophagiennes et/ou gastriques et/ou gastropathie hypertensive.

Les étiologies de l'HTP sont multiples et dominées par la cirrhose.

De façon schématique on distingue :

- obstacle infra-hépatique :
  - *HTP segmentaire*: obstacle au niveau de la veine splénique ou du tronc spléno-mésaraïque thrombose ou atésie de la veine splénique fistule artério-veineuse compression veineuse par un ADK pancréatique.
  - *HTP*: obstacle au niveau de tronc porte : thrombose, atésie, cavernome portal, compression ganglionnaire ou tumorale.
- obstacle intra-hépatique :
  - *sinusoïdale*: cirrhose/ hépatites/ hémochromatose/maladies hépatiques in filtrantes / fibrose hépatique congénitale

- *pré-sinusoidale*: cirrhose biliaire primitive/obstruction biliaire chronique/sarcoïdose hépatique.
- obstacle supra-hépatique :
  - syndrome de Budd- Chiari primitif ou secondaire à un syndrome myéloprolifératif
  - compression extrinsèque par un processus tumoral infectieux ou par un kyste.
  - péricardite congestive ou myocardiopathie congestive sévère

#### 5.4. Splénomégalie d'origine hématologique :

La splénomégalie est souvent volumineuse. Elle résulte soit d'une **hémolyse** aigue ou chronique soit d'une **infiltration par des cellules anormales**.

A/ Hémopathies bénignes :

##### **1- les anémies hémolytiques chroniques :**

La splénomégalie fait partie de la triade classique de l'hémolyse intra-tissulaire :

- Clinique : Paleur, ictère ou subictère, et SMG.
- Biologie : Hyperbilirubinémie libre, LDH augmentées, haptoglobine abaissée, NFS avec réticulocytes (anémie normo ou macrocytaire fortement régénérative).

##### **Etiologies :**

###### ➤ **AH congénitales :**

**Terrain : enfant, consanguinité parentale, cas similaires dans la famille**

- Maladie de Minkowski et Chauffard (sphérocytose héréditaire) :
  - . ATCDS familiaux de splénectomie+,
  - . Frottis sanguin : microsphérocytose,
  - . Diagnostic : diminution de la résistance osmotique, autohémolyse à 37°C augmentée corrigée par le glucose,
- Déficit en pyruvate kinase :
  - . Tableau d'hémolyse intra-tissulaire
  - . Diagnostic : dosage de l'activité Pyruvate kinase
- Béta thalassémie :
  - . Antécédents familiaux, consanguinité, origine géographique (Nord-ouest++),
  - . Splénomégalie constante pour les formes intermédiaires ou majeures.
  - . Diagnostic par électrophorèse de l'hémoglobine

- Les syndromes drépanocytaires majeurs :
  - . En cas de drépanocytose homozygote, une splénomégalie est présente chez l'enfant jusqu'à l'âge de 6 ans puis s'atrophie progressivement par infarctus récidivants donnant chez l'adulte une asplénie fonctionnelle.
  - . Les doubles hétérozygotes S/C ou S/béta peuvent garder une SMG à l'âge adulte, à l'inverse des homozygoties S/S.
- **AH acquises :**
- AH auto-immunes : TCD positif, doit faire rechercher systématiquement un syndrome lymphoprolifératif sous-jacent surtout si la rate est volumineuse.

## **B/Hémopathies malignes :**

### **1- Syndromes myéloprolifératifs :**

Les syndromes myéloprolifératifs chroniques (SMPc) sont des hémopathies malignes définies par une pathologie clonale de la cellule souche hématopoïétique ou d'un progéniteur myéloïde multipotent.

Ils sont caractérisés par :

- une hyperproduction d'une ou plusieurs lignées sanguines en l'absence d'un stimulus évident.
- une moelle hypercellulaire et hyperplasique.
- une métaplasie myéloïde (rate et foie) responsable souvent d'une volumineuse splénomégalie.

**Ils ne s'accompagnent pas d'adénopathies++**

- Leucémie myéloïde chronique :
- Grand enfant et adulte.
- Clinique : volumineuse splénomégalie.
- Biologie : NFS : hyperleucocytose importante à prédominance PNN avec myélémie.
- Confirmation : myélogramme, caryotype (chromosome Philadelphie t(9,22)) et biologie moléculaire (bcr-abl).
- Polyglobulie de Vaquez:
- Augmentation des constantes érythrocytaires et du volume globulaire total
- La mutation Jack2 recherchée par biologie moléculaire est positive dans 95% des cas
- Thrombocytémie essentielle:
- Thrombocytose le plus souvent majeure > 1 Million/mm<sup>3</sup>

- La mutation Jack2 est positive dans 60% des cas
  - Myélofibrose:
- Splénomégalie quasi constante souvent volumineuse
- Frottis sanguin : Erythroblastémie, hématies en larmes et myélémie.
- BOM: fibrose médullaire
- Mutation Jack2 positive dans 50% des cas
  - Leucémie myélomonocytaire chronique:
- Splénomégalie, hyperleucocytose avec myélémie modérée et monocytose supérieure à 1000/mm<sup>3</sup>

## 2- Syndromes lymphoprolifératifs:

Le tableau clinique associe souvent une splénomégalie + **polyadénopathies** +/- **Altération de l'état général et une fièvre au long cours.**

- Leucémie lymphoïde chronique: Splénomégalie + Polyadénopathies +hyperlymphocytose. La confirmation par immuno-phénotypage des lymphocytes circulants.
- la macroglobulinémie de Waldenstrom : Splénomégalie + Polyadénopathies+ pic monoclonal à IgM. La biopsie ostéo-médullaire montre une infiltration par des lymphoplasmocytes
- leucémies à tricholeucocytes: Splénomégalie +/-volumineuse constante, pancytopenie sévère avec myélofibrose ; présence des lymphocytes chevelus sur le frottis sanguin.
- lymphome splénique de la zone marginale
- Autres : Lymphomes de Hodgkin et non Hodgkinien

## 3- Leucémie aigüe :

- Clinique : SMG, Hépatomégalie, polyadénopathie, fièvre prolongée, douleur osseuse.
- Biologie : NFS avec frottis sanguin (pancytopenie, bicytopenie, hyperleucocytose avec présence de blastes circulants).
- Confirmation : myélogramme et immunophénotypage.

### 5.5. Splénomégalies de surcharge :

La splénomégalie s'intègre dans le cadre de maladies métaboliques héréditaires ; souvent en association à d'autres anomalies (dysmorphie faciale, anomalies neurologiques, pulmonaires, squelettiques,...)

#### - **La maladie de Gaucher :**

Maladie autosomique récessive due à un déficit en glucocérébrosidase

SMG généralement volumineuse, parfois isolée ou associée à des manifestations osseuses +/- retard de croissance.

Myélogramme: Présence de cellules de Gaucher

Le diagnostic est confirmé par le dosage de la  $\beta$ -glucocérébrosidase dans les leucocytes circulants.

#### - **La maladie de Niemann-Pick**

Maladie autosomique récessive due à un déficit en sphingomyélinase

Myélogramme: cellules spumeuses de Niemann-Pick

Le dosage enzymatique confirme le diagnostic

#### - **l'Amylose:** Le diagnostic est évoqué devant une organomégalie (hépatosplénomégalie), une macroglossie, une atteinte rénale, cardiaque...

Le diagnostic est confirmé par biopsie rectale ou labiale qui montre des dépôts tissulaires fibrillaires coloré en rouge congo.

### 5.6. Tumeurs primitives de la rate :

*bénignes:* lymphangiome kystique kyste épidermoïde kystes hydatiques hémangiome kystique

*malignes:* angiosarcome, *métastases splénique*

## **6. Planifier les examens complémentaires à réaliser chez un patient présentant une splénomégalie, en fonction de l'orientation étiologique.**

Etant donné la multiplicité des étiologies potentielles d'une splénomégalie, l'orientation diagnostique repose sur l'interrogatoire et l'examen physique permettant de guider le choix des examens complémentaires :

### L'interrogatoire :

- l'origine géographique : zone d'endémie de tuberculose, de leishmaniose, hémoglobinopathies
- Age du patient, notion de consanguinité, ATCDS familiaux ou personnels+
- voyage en zone tropicale : paludisme

N° Validation : 0764202025

- contage infectieux : tuberculose, hépatite C
- Ethylisme chronique : cirrhose
- toxicomanie : hépatite C

L'examen physique :

- Signes d'HTP : CVC -ascite –SMG, hépatomégalie → cirrhose ou hépatopathie
- Fièvre vespérale sueurs nocturnes, adénopathies → cause infectieuse ou hémopathie maligne
- Souffle cardiaque : endocardite infectieuse++
- des signes neurologiques, un syndrome dysmorphique ou un retard statural associés Maladie de surcharge

**A-Les examens complémentaires de première intention :**

**NFS/rétic, frottis sanguin, VS, CRP, fibrinogène, LDH, bilan hépatique, bilirubine libre++.**

- NFS avec examen du frottis sanguin, à la recherche :
  - d'une anémie régénérative (anémie hémolytique),
  - d'une microcytose (thalassémie),
  - d'une sphérocytose (maladie de Minkowski-Chauffard),
  - d'un syndrome mononucléosique (infections VIH, CMV,EBV),
  - d'une hyperleucocytose à polynucléaires neutrophiles, d'une monocytose, d'une polyglobulie, d'une thrombocytose, d'une myélémie ou de dacryocytes (syndrome myéloprolifératif),
  - d'une hyperlymphocytose (leucémie lymphoïde chronique ou lymphome avec cellules circulantes),
  - d'une monocytopenie ou de tricholeucocytes (leucémie à tricholeucocytes),
  - de blastes (leucémie aiguë)
- CRP, VS , fibrinogène : syndrome inflammatoire
- Bilan hépatique : transaminases, BT/BD , PAL ,TP , Albuminémie : cirrhose
- LDH, BT, BD, Haptoglobine : hémolyse

**B-Les examens complémentaires de deuxième intention :**

En absence d'orientation diagnostique après l'examen physique et le bilan initial de première intention, en fonction du contexte clinique, les bilans à demander en 2<sup>ème</sup> intention sont :

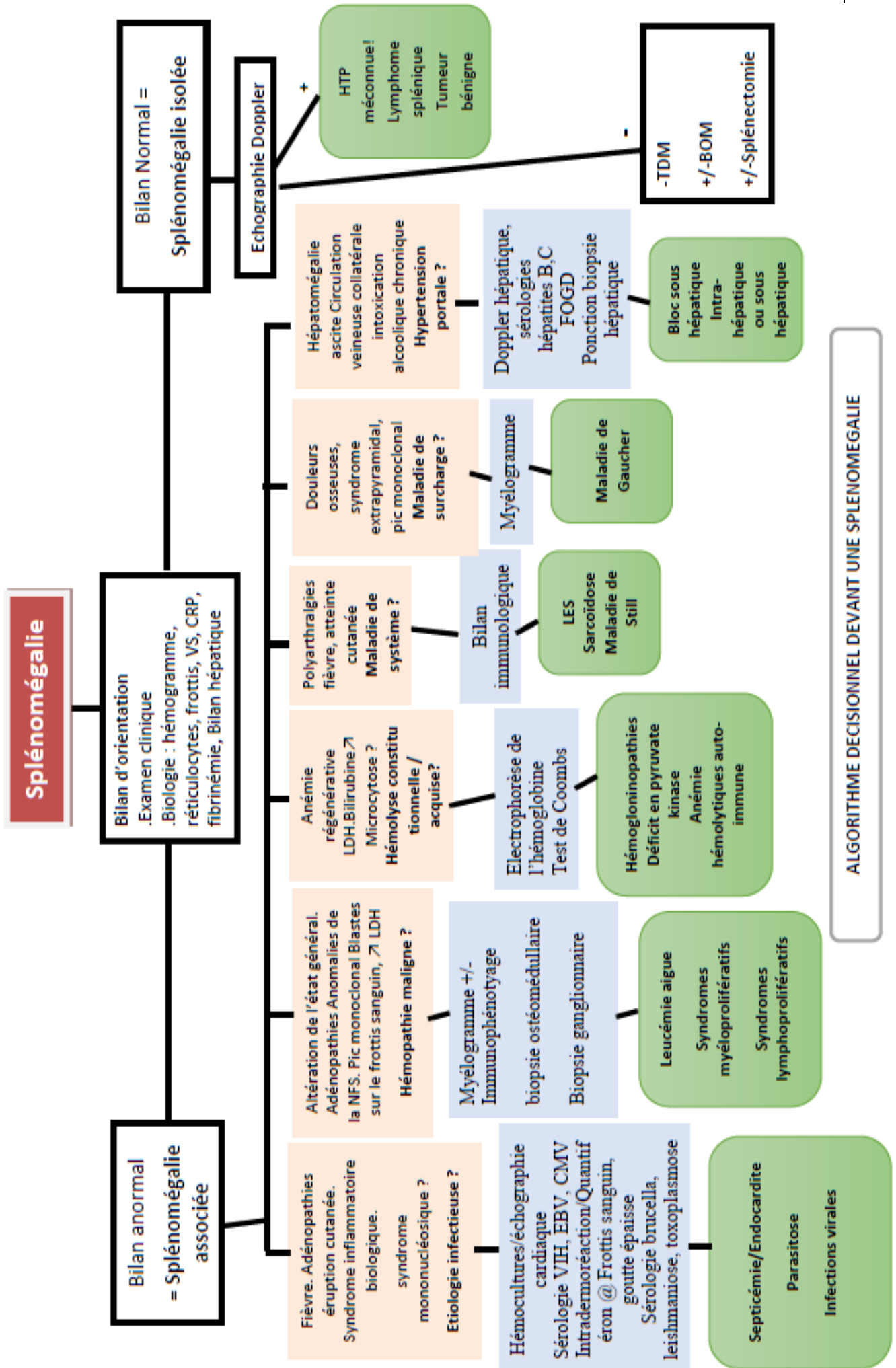
- Echographie doppler abdominale : Hypertension portale méconnue, Tumeur bénigne
- Un myélogramme : hémopathie, cellules de surcharge, leishmaniose

- Bilan immunologique :recherche de lupus érythémateux systémique, sarcoïdose
- Hémocultures sérologies infectieuses, IDR, test au quantiféran, radiographie de thorax.
- EPP : une électrophorèse des protéines plasmatiques pour rechercher un bloc bêta-gamma (cirrhose), un pic monoclonal (hémopathiemaligne, maladie de Gaucher), une hypergammaglobulinémie polyclonale (sarcoïdose, hépatites virales, connectivites), une hypogammaglobulinémie(déficit immunitaire)
- Eléctrophorèse de l'hémoglobine (contexte d'hémoglobinopathies congénitales)
- Immunophénotypage lymphocytaire :en cas de lymphocytose chez un adulte
- Sérologies virales HVC, HBV, HIV
- FOGD en cas de signes de HTP, recherche de varices oesophagiennes
- Echo cardiaque : contexte de fièvre au long cours, valvulopathie, septicémie

**C-Les examens complémentaires de troisième intention :**

En cas de négativité du bilan initial et de deuxième intention, selon le contexte on demande :

- TDM : à la recherche d'adénopathies profondes
- Une ponction biopsie hépatique
- Une biopsie transpariétale splénique
- Biopsie ostéomédullaire : recherche de cellules de surcharge, envahissement médullaire par une hémopathie maligne, métastases.
- Splénectomie à visée diagnostique : dernier recours, si toutes les investigations sont négatives



ALGORITHME DECISIONNEL DEVANT UNE SPLENOMEGALIE